CONVOCATORIA CONCURSO-OPOSICIÓN
F.E.A. CIRUGÍA TORÁCICA SNS-O

(Resolución 1109E/2020, de 13 de octubre, del Director Gerente del Servicio Navarro de Salud-Osasunbidea, BON número 254 de 30 de octubre de 2020)

PRUEBA TIPO TEST
14 de octubre de 2021

NO PASE A LA HOJA SIGUIENTE

MIENTRAS NO SE LE INDIQUE QUE PUEDE COMENZAR

1) Es frecuente encontrar en el paciente con neumomediastino espontáneo:

a) El signo de Forchheimer.
b) El signo de Nikolski.
c) El signo de Hamman.
d) El signo de Gowers.

2) Pueden ser signos del bocio intratorácico:

a) El signo de Pemberton.
b) Estridor.
c) Ninguno de los anteriores.
d) Ambos, A y B.

3) Entre los hallazgos microscópicos en una pieza de Schwannoma pueden encontrarse:

a) Cuerpos de Verocay.
b) Cuerpos de Lewy.
c) Cuerpos de Mallory.
d) Cuerpos de Weibel – Palade.

4) Los schwannomas son tumores originarios de:

a) Las células epiteliales periaxonales.
b) El endoneuro.
c) Los axones.
d) La vaina nerviosa.

5) El diagnóstico de naturaleza de un quiste mediastínico se obtiene en la mayoría de los casos:

a) Con la tomografía computarizada.
b) Con la tomografía por emisión de positrones.
c) Con el estudio patológico de la pieza.
d) Con la resonancia magnética.

6) Sobre los factores etiológicos que se sugieren para las malformaciones congénitas pulmonares, señale cuál de los siguientes no es uno de ellos:

a) Defecto en la diferenciación y separación de la porción ventral del intestino anterior primitivo.
b) Obstrucción de la vía aérea post parto.
c) Anomalías vasculares.
d) Factores genéticos.

7) El tratamiento más aceptado del enfisema lobar congénito es:

a) Dilatación broncoscópica del bronquio obstruido.
b) Lobectomía.
c) Colocación de válvulas endobronquiales.
d) Ninguno de ellos.

8) El diagnóstico de las bronquiectasias habitualmente se realiza mediante:

a) Broncoscopia.
b) Broncografía.
c) RNM.
d) TC.

9) Entre las complicaciones de las bronquiectasias están descritas:

a) Hemoptisis.
b) Amiloidosis.
c) Insuficiencia respiratoria.
d) Todas las anteriores.

10) La principal micosis pulmonar en el paciente crítico es:

a) Aspergilosis.
b) Coccidioidomicosis.
c) Mucormicosis.
d) Criptococosis.

11) El principal factor de riesgo para el desarrollo de neumocistosis es:

a) TBC.
b) Enfisema pulmonar severo.
c) Fístula broncopleural.
d) Inmunodeficiencia.

.

12) El primer paso en el proceso diagnóstico de una supuesta hemoptisis ha de ser siempre:

a) Una broncoscopia de urgencia.
b) Una prueba radiológica.
c) Verificar que el sangrado es efectivamente una hemoptisis y no otra causa.
d) Un angiotac diagnóstico-terapeútico.

13) ¿En cuál de estos niveles no se produce compresión neurovascular que provoque Síndrome del estrecho torácico?:

a) El triángulo de los escalenos.

b) Surco deltopectoral.

c) Espacio costoclavicular.

d) Espacio subcoracoideo.

14) El tratamiento de elección de la fístula traqueoesofágica maligna es:

a) Conservador, con antibióticos y medidas de soporte.

b) Derivativo, con esofagostomía cervical y gastrostomía de descompresión y yeyunostomía de alimentación.

c) Prótesis esofágica metálica autoexpandible recubierta.

d) Cirugía de resección segmentaria traqueal y anastomosis, cierre de la fístula esofágica e interposición de colgajo muscular.

15) Es característico del secuestro pulmonar:

a) Recibe su aporte sanguíneo de la circulación general.

b) Está comunicado con la vía aérea.

c) El drenaje venoso se produce siempre a la vena cava superior o a las venas ácigos o hemiácigos.

d) Son todas ciertas.

16) Todas las prótesis de vía aérea, en distinto grado, tienden a generar problemas de obstrucción por tapones mucosos. Para minimizar este problema se diseñó una prótesis que corresponde a:

a) Prótesis de acero-cobalto autoexpandible (Wallstent).

b) Prótesis de niquel-titanio (nitinol) (Ultraflex).

c) Prótesis de silicona reforzada con semianillos anteriores metálicos (Freitag dinamic stent).

d) Prótesis de silicona con tacos exteriores de fijación (Dumond).

17) ¿En qué fase del desarrollo se produce la división de los esbozos pulmonares en 5 bronquios lobares?

a) Pseudoglandular.

b) Embrionaria.

c) Acinar.

d) Sacular.

18) El primer esbozo del aparato respiratorio procede de la siguiente estructura embrionaria:

a) El cuarto arco branquial.
b) La cavidad celómica.
c) La pared ventral del intestino anterior.
d) La pared dorsal del intestino anterior.

19) Respecto a la anatomía del estrecho torácico superior señale la afirmación FALSA:

a) El espacio subcoracoideo se sitúa por debajo del tendón del pectoral menor.
b) En el espacio costoclavicular, la vena subclavia se sitúa anterior al ligamento costoclavicular.
c) El triángulo de los escalenos está formado por escaleno anterior, medio y primera costilla.
d) El espacio costoclavicular contiene el plexo braquial, arteria y vena subclavias y el músculo subclavio.

20) ¿Cuál de los siguientes factores no se correlaciona con la aparición de un edema pulmonar postneumonectomía?

a) La administración de abundantes fluidos durante el perioperatorio.
b) El hiperaflujo de sangre al pulmón remanente con el consecuente reclutamiento capilar y aumento de permeabilidad vascular.
c) La disminución de las resistencias vasculares debido a la disminución del lecho vascular.
d) La hiperinsuflación pulmonar o la ventilación mecánica prolongada con un excesivo volumen tidal.

21) Como prueba de imagen en patología oncológica pulmonar el PET o PET-TAC no ha probado su utilidad en:

a) El diagnóstico y estadiaje del cáncer de pulmón.
b) La monitorización de la eficacia del tratamiento oncológico.
c) La definición del volumen biológico objetivo en tratamientos radioterápicos.
d) El screening del cáncer de pulmón.

22) ¿Cuál de las siguientes técnicas de rehabilitación respiratoria no es una técnica facilitadora de la expectoración?

a) Espiración forzada.
b) Respiración con labios fruncidos.
c) Mascarillas de presión positiva espiratoria.
d) Fisioterapia convencional con tos asistida y drenaje postural.

23) El hallazgo de "perfusión en mosaico" en la TC nos orienta hacia el diagnóstico de:

a) Adenocarcinoma lepídico.
b) Bronquiolitis obliterante.
c) Enfisema bulloso.
d) Aspergilosis invasiva.

24) En la evaluación cardiaca preoperatoria, el Índice de Riesgo Cardiaco Revisado Torácico (Thoracic RCRI) no incluye el siguiente parámetro:

a) Neumonectomía.
b) Diabetes mellitus insulin-dependiente.
c) Niveles séricos de creatinina > 2 mgr/dL.
d) Historia de enfermedad coronaria.

25) Respecto al acondicionamiento preoperatorio en cirugía torácica señale el enunciado correcto:

a) La profilaxis con cefazolina no ha demostrado ninguna superioridad respecto al placebo en la incidencia de infección de herida quirúrgica.
b) Existen guías específicas para la profilaxis de TVP en cirugía de resección pulmonar.
c) El control glucémico en pacientes con diabetes mellitus que se someten a cirugía no influye en la morbilidad perioperatoria ni en la supervivencia a corto y largo plazo.
d) El check list perioperatorio recomendado por la organización mundial de la salud incluye diversos ítems a comprobar antes de la inducción anestésica, antes de la incisión quirúrgica y antes de la salida del paciente del quirófano.

26) Señale qué técnica anestésica de intubación y ventilación le parece más correcta para la realización de una neumonectomía izquierda:

a) Colocación de tubo de Robertshaw derecho.
b) Colocación de tubo endotraqueal simple abocado a bronquio derecho.
c) Colocación de tubo de Carlens izquierdo.
d) Colocación de bloqueador bronquial izquierdo.

27) ¿Cuál de las siguientes no es una indicación de colocación de un tubo de Robertshaw derecho?

a) Trasplante unipulmonar izquierdo.
b) Lesión endobronquial o compresión extrínseca de bronquio izquierdo.
c) Lobectomía superior izquierda videoasistida.
d) Neumonectomía izquierda abierta.

28) Señale la afirmación FALSA respecto a las siguientes complicaciones postoperatorias en cirugía torácica:

a) El principal factor de riesgo para la herniación cardiaca es la existencia de defectos pericárdicos.
b) La Sociedad de Cirujanos Torácicos define la fuga aérea prolongada como aquella que se prolonga más allá de 7 días en el postoperatorio.
c) La fístula bronco-pleural tiene una incidencia del 0,2-3% en las lobectomías pulmonares.
d) A mayor volumen pulmonar resecado, mayor es la incidencia de arritmias cardiacas en el postoperatorio.

29) Un programa de rehabilitación respiratoria en cirugía torácica debe incluir:

a) La práctica de ejercicios de expansión torácica y movilización diafragmática.
b) La utilización del espirómetro incentivo.
c) Técnicas facilitadoras de eliminación de secreciones.
d) Todas las previas.

30) ¿Cuál de las siguientes complicaciones tiene una particular relevancia en los pacientes trasplantados por esclerodermia como enfermedad de base?

a) Diabetes.
b) Osteoporosis.
c) Reflujo gastroesofágico.
d) Hipertensión arterial.

31) Señale la respuesta FALSA respecto a la disfunción primaria del injerto:

a) La HTAP en el receptor es un factor de riesgo de la DPI.
b) No está demostrado de forma consistente como factor de riesgo el tiempo de isquemia del órgano trasplantado.
c) Los donantes varones se presentan como factor de riesgo de la DPI.
d) La ISHLT definió los diferentes grados de DPI atendiendo a la Pao2/Fio2 y a los infiltrados en RX.

32) ¿Cuál de los siguientes inmunosupresores es un anti CD-25?

a) Basiliximab.
b) Tacrolimus.
c) Ciclosporina.
d) Ácido micofenólico.

33) Entre las patogenias del Cáncer de Pulmón, es FALSO que:

a) El tabaquismo es un riesgo atribuible.
b) El factor hereditario es una evidencia pobre.
c) Se debe a una alteración genética que se adquiere en la edad adulta.
d) La exposición mantenida a carcinógenos puede interactuar con algunos genes.

34) ¿Cuál de los siguientes no es un Factor Ocupacional que provoque cáncer de pulmón?

a) Humo de tabaco.
b) Cromo.
c) Hollín.
d) Fibrosis pulmonar.

35) En la clasificación de los adenocarcinomas (OMS 2015) ¿Cuál de los siguientes no se corresponde con un adenocarcinoma?

a) Un tumor coloide.
b) Un tumor basaloide.
c) Un tumor lepídico.
d) Un tumor acinar.

36) ¿Cuál no se corresponde con un carcinoma de glándulas salivares?:

a) Mucoepidermoide.
b) Carcinosarcoma.
c) Adenoide quístico.
d) Carcinoma epitelial-mioepitelial.

37) Con referencia al Nódulo Pulmonar Solitario, ¿Cuál de los siguientes no es criterio de benignidad de confluencia radiológica?:

a) No fumar.
b) < 20 mm.
c) Presencia de múltiples nódulos satélites.
d) Tiempo de duplicación < 400 días.

38) ¿Cuál de estos tumores se disemina con mayor frecuencia por vía sanguínea?

a) Adenocarcinoma invasivo mucinoso.
b) Neuroendocrino de célula pequeña.
c) Hiperplasia neuroendocrina pulmonar idiopática difusa.
d) Escamoso.

39) Para considerar un tumor como Adenoescamoso, tiene que tener:

a) Al menos un 10% de cualquiera de cada componente.
b) Al menos un 5% de ambos componentes.
c) La porción escamosa ser un 5% mayor que la fusiforme.
d) La parte adenocarcinoma tener un 5% más que la fusiforme.

40) Con respecto a los tumores de localización central, es FALSO que:

a) La atelectasia del pulmón dependiente de un bronquio principal con derrame da una imagen radiológica de pulmón blanco con desviación mediastínica.
b) Es causa de hemoptisis.
c) La tos es un síntoma frecuente.
d) Es la causa más frecuente de colapso obstructivo.

41) Paciente de 41 años con tos quintosa de 1 mes de evolución con esputo hemoptoico con una RX normal. ¿Cuál debería ser su próxima actitud diagnóstica?

a) Solicitar citología de esputos.
b) Solicitar FB.
c) Solicitar TAC.
d) Solicitar PET-TAC para acelerar el diagnóstico.

42) Sobre las acropaquias, indique la opción CIERTA:

a) Es frecuente en las bronquiectasias pero no en los abcesos.
b) Es frecuente en el Cáncer de pulmón, pero muy raro en el mesotelioma.
c) Suele aparecer en patología intersticial y en algunas cardiopatias cianógenas.
d) Es consecuencia de micrometástasis sobre las articulaciones afectas.

43) Sobre el Pancoast.

a) Puede aparecer ptosis y exoftalmos.
b) Provoca anhidrosis facial bilateral.
c) El tipo adenocarcinoma es el más frecuente.
d) Puede producir hipercalcemia e hipofosfatemia.

44) Indique el enunciado CIERTO respecto al Carcinoma Microcítico (oat cell).

a) Suelen provocar hipernatremia por secreción inadecuada de ADH.
b) Las metástasis son poco frecuentes (<50%).
c) Es frecuente la delección 3p (>50%).
d) La cirugía es casi siempre el tratamiento de elección.

45) Indique el enunciado VERDADERO sobre el carcinoma anaplásico.

a) El carcinoma anaplásico de célula grande, al igual que el escamoso, pueden presentar cavitaciones por necrosis central.
b) El carcinoma anaplásico de células grandes asienta frecuentemente sobre cicatrices pulmonares.
c) El síndrome de Eaton-Lambert aparece en la evolución final del carcinoma anaplásico de célula pequeña.
d) Son raras las metástasis en el carcinoma anaplásico de célula grande.

46) ¿Cuál de estos tumores se relacionan más frecuentemente con la ginecomastia?

a) Anaplásico de célula pequeña.
b) Anaplásico de célula grande.
c) Adenocarcinoma.
d) Carcinoma pleomórfico.

47) ¿Cuál es el tumor más frecuente de esternón?

a) Condroma.
b) Condrosarcoma.
c) Osteocondroma.
d) Osteosarcoma.

48) El tumor con imagen radiológica en "capas de cebolla" corresponde normalmente con:

a) Plasmocitoma.
b) Sarcoma de Ewing.
c) Granuloma eosinófilo.
d) Displasia fibrosa.

49) ¿Cuál de estas estirpes tumorales es más frecuente en el pulmón?

a) Microcítico.
b) Escamoso.
c) Adenocarcinoma.
d) Ca. de célula grande.

50) Paciente con 3 nódulos en LSD de 2, 2'5 y 1'5 cm que captan patológicamente en el PET, así como una adenopatía hiliar ipsilateral sin otras captaciones patológicas extrapulmonares. Según la clasificación TNM de c. pulmón 8ª edición, usted a priori la clasificaría como…

a) T3-N1_M0.
b) T4-N2-M0.
c) T4-N0-M0.
d) T4-N1-M0.

CONTINÚE CON LAS PREGUNTAS DE RESERVA EN LA SIGUIENTE PÁGINA

PREGUNTAS DE RESERVA

1) ¿Cuál es el tumor de pared torácica que se asocia más frecuentemente con el SDM de Gardner?

a) Tumor desmoide.
b) Osteoma osteoide.
c) Condroblastoma.
d) Osteoblastoma.

2) Una translocación de los brazos largos de los cromosomas 11 y 22 es frecuente en…

a) Osteosarcoma.
b) Mieloma múltiple.
c) Condroblastoma.
d) Tumor de Askin.

3) La zona de mayor incidencia de tuberculosis en el mundo es:

a) Sudeste asiático.
b) Sur de África.
c) Centroamérica.
d) Costa oeste de Sudamérica.

4) El conducto torácico atraviesa el diafragma para pasar al tórax a través de:

a) El hiato aórtico.
b) Los pilares del diafragma.
c) El tendón central.
d) El hiato de la cava.

5) Respecto al control del dolor tras una cirugía torácica señale la respuesta FALSA:

a) Aquellos pacientes con toma de medicación antiálgica crónica previa a la cirugía experimentan mayor grado de confusión y dolor postoperatorio que aquellos que no.
b) El bloqueo paravertebral es menos efectivo que la analgesia epidural para el control del dolor postoperatorio y se asocia a más reacciones adversas.
c) El dolor en el periodo postoperatorio afecta a las tasas de morbi-mortalidad.
d) El dolor y disconfort post quirúrgico ante la respiración profunda incrementa el trabajo respiratorio independientemente del volumen pulmonar resecado.

Convocatoria para la provisión, mediante concurso-oposición, de 2 vacantes del puesto de trabajo de Facultativo Especialista de Área en Cirugía Torácica para el Servicio Navarro de Salud-Osasunbidea

Prueba tipo test de la oposición, realizada en fecha:_14/10/2021

Plantilla de respuestas válidas

PREG. Nº	RESP. VÁLIDA	PREG. Nº	RESP. VÁLIDA
1	c	26	a
2	d	27	c
3	a	28	b
4	d	29	d
5	c	30	c
6	b	31	c
7	b	32	a
8	d	33	b
9	d	34	d
10	a	35	b
11	d	36	b
12	c	37	d
13	b	38	b
14	c	39	a
15	a	40	a
16	c	41	b
17	b	42	c
18	c	43	d
19	b	44	c
20	c	45	a
21	d	46	b
22	b	47	a
23	b	48	b
24	b	49	c
25	d	50	a

PREGUNTAS RESERVA

1	a	5	b
2	d		
3	a		
4	a		

CONVOCATORIA CONCURSO-OPOSICIÓN
F.E.A. CIRUGÍA TORÁCICA
SNS-O

(Resolución 1109E/2020, de 13 de octubre, del Director Gerente del Servicio Navarro de Salud-Osasunbidea, BON número 254 de 30 de octubre de 2020)

PRUEBA DE CASOS CLÍNICOS
14 de octubre de 2021

NO PASE A LA HOJA SIGUIENTE
MIENTRAS NO SE LE INDIQUE QUE PUEDE COMENZAR

CASO CLÍNICO 1 (20 puntos)

Varón de 71 años en estudio por hallazgo casual de opacidad radiológica en placa de tórax.

ANTECEDENTES PERSONALES:

- Sin alergias conocidas.
- Hipertensión arterial en tratamiento farmacológico.
- Dislipemia.
- EPOC en grado moderado en tratamiento broncodilatador. 2 episodios de descompensación que requirieron ingreso.
- Antiagregado por microinfartos cerebrales de repetición.
- Insuficiencia arterial periférica.
- Exfumador hasta 8 años antes de 30 cigarrillos diarios.

HISTORIA ACTUAL
Ingreso por disnea de reposo y dolor en costado izquierdo. SpO2 aire ambiente de 92.
Crepitantes en base pulmonar izquierda.
Parámetros analíticos normales.
Gasometría arterial con pO2 de 65, pCO2 de 41, pH de 7.47.

OTRAS PRUEBAS COMPLEMENTARIAS

Espirometría: FEV1: 54%. Capacidad de transferencia de CO: 63%

TAC de tórax: las imágenes realizadas presentan en el compartimento mediastínico unas estructuras vasculares normales. Imágenes puntiformes en ventana aortopulmonar de escasos mm de diámetro, sin significado patológico. Imagen de masa hiliar izquierda justo por debajo de la bifurcación del tronco arterial izquierdo, que parece obstruir la salida del bronquio de la língula y del bronquio lobar superior y que llega a confundirse con un colapso completo del segmento de la língula. Dicha masa, por lo tanto, tiene unos bordes imprecisos con un calibre aproximado de 3-4 cm sugestiva de carcinoma broncogénico.

En el parénquima pulmonar, además del colapso de la língula, se observan zonas de neumonitis en el segmento posterior del superior izquierdo. Hemitórax derecho dentro de la normalidad.

En el abdomen superior el hígado presenta un tamaño y forma normales, sin lesiones ocupacionales. Vía biliar y lecho vesicular normales. Bazo normal.
Páncreas y glándulas suprarrenales normales

Broncoscopia: A la entrada del bronquio del lóbulo superior izquierdo se aprecia la existencia de una lesión endoluminal que obstruye por completo dicho bronquio, con superficie blanquecina sugestiva de necrosis y de color sonrosado subyacente, sugestivo de neobroncogénica.

Biopsia bronquial: carcinoma epidermoide infiltrante.

En el estudio gammagrafico realizado se observa una distribución irregular en ambos campos pulmonares, con mayor afectación del izquierdo, que presenta zonas de hipofijación en sus 2/3 superiores en posible relación con su afectación parenquimatosa.

Índice de captación pulmonar relativa: Pulmón derecho 73,91 %
Pulmón izquierdo 26,09 %

PET: Proceso hipermetabólico próximo al hilio izquierdo en LSI, con un SUV submáximo = 16.44 y un tamaño aproximado de 3 cm compatible con tumoración primaria conocida. La atelectasia observada en el estudio radiológico tiene menor grado de captación (SUV max = 4.7).

No se aprecian otros depósitos sugestivos de malignidad en mediastino, regiones supraclaviculares, parénquima pulmonar contralateral, hígado, suprarrenales ni el resto de estructuras exploradas.

PREGUNTAS:

- **Con los datos aportados, ¿Qué estadio le otorgaría a la enfermedad? (2 ptos)**
- **De ser posible, ¿Qué intervención quirúrgica propondría? (2 ptos)**
- **¿Solicitaría alguna prueba complementaria más antes de la cirugía? (3 ptos)**

CONTINUACIÓN CASO 1:

El paciente se sometió a una neumonectomía izquierda. El resultado patológico fue:

CARCINOMA EPIDERMOIDE (GRADO III). (BRONQUIO PRINCIPAL LÓBULO SUPERIOR DE PULMÓN IZQUIERDO).
GANGLIOS LINFÁTICOS Y BORDES QUIRÚRGICOS SIN TUMOR.
NEUMONÍA OBSTRUCTIVA LÓBULO SUPERIOR IZQUIERDO.
TRAMITIS ANTRACÓTICA.
ENFISEMA CENTROLOBULILLAR Y BRONQUITIS CRÓNICA.
LIGERA ANGIOESCLEROSIS PULMONAR CENTRAL Y PERIFÉRICA.
GANGLIOS SIN TUMOR.

La evolución inicial fue correcta y el paciente se fue de alta a domicilio.

Reingresa en Neumología al mes del alta hospitalaria con un cuadro de disnea de mínimos esfuerzos, sudoración nocturna y sensación de paso de líquido a la boca con el decúbito lateral, taquicárdico, con leucocitosis de 14400, 87% neutrófilos, VSG de 87, Proteína C reactiva de 118.4 mg/l.

Rx de tórax con cavidad de neumonectomía parcialmente ocupada, y niveles hidroaéreos en su mitad inferior. Desplazamiento mediastínico hacia el lado de la neumonectomía.

PREGUNTAS:

- **¿Cuál sería su presunción diagnóstica? (4 ptos)**
- **¿Qué pruebas complementarias solicitaría? (4 ptos)**
- **¿Cuál sería el abanico de tratamientos que ofrecería según su presunción? (5 ptos)**

CASO CLÍNICO 2 (13 puntos)

Paciente de 18 años, derivado al especialista por su médico de atención primaria.

ANTECEDENTES PERSONALES:

Sin alergias medicamentosas conocidas, fumador y bebedor ocasional.

HISTORIA ACTUAL:

El paciente comienza 15 días antes con un cuadro de tos con expectoración marronácea y fiebre. Su médico de atención primaria le prescribe tratamiento antibiótico con claritromicina y antitérmicos (paracetamol), con lo que el cuadro remite. Pero 4 días antes comienza de nuevo con tos, expectoración febrícula y cefalea, por lo que se le remite al Servicio de Urgencias.

Allí se constata una exploración física que tiene como único hallazgo la presencia auscultatoria de crepitantes en base izquierda.

En la analítica presenta como destacable una leucocitosis de 14900/mm3 con 75% de neutrófilos

Se le practica una Rx de tórax en la que el radiólogo plantea la posibilidad de que se trate de una neumonía abscesificada.

Con este diagnóstico ingresa en el Servicio de Medicina Interna, que retoma el tratamiento antibiótico, esta vez con Clindamicina, con lo que el cuadro remite nuevamente. Solicitan un TC torácico para ser valorado en Consultas externas, solicitada para 8 días después.

Se adjuntan las imágenes del TC torácico.

A la vista de los hallazgos, se le plantean las siguientes

PREGUNTAS

- **¿Cuál sería el diagnóstico más probable del paciente? (3 puntos)**
- **Desarrolle la descripción de la patología que ha diagnosticado. (6 puntos)**
- **¿Cuál sería su actitud a seguir en el tratamiento de este paciente? (4 puntos)**

IMÁGENES:

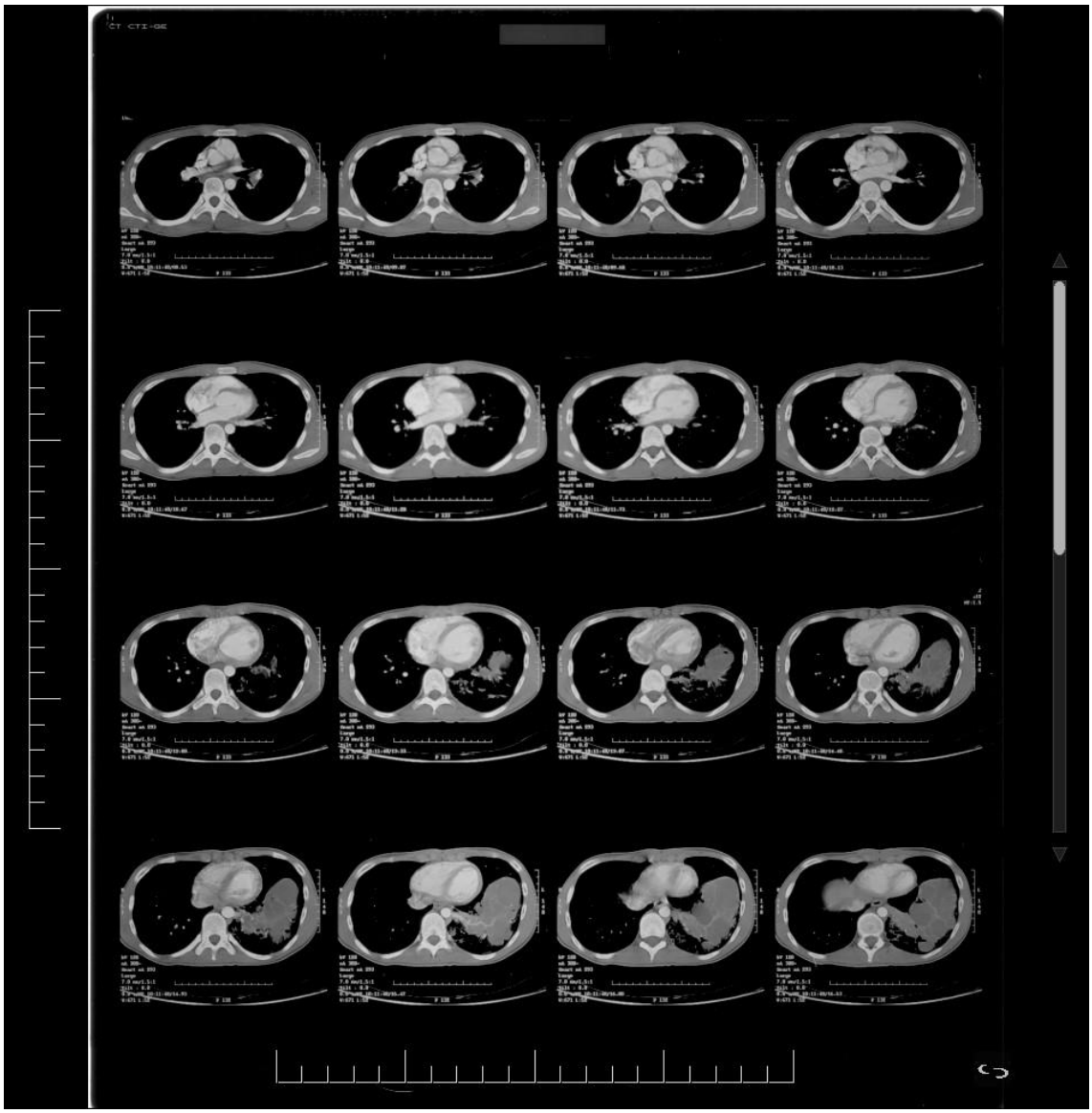

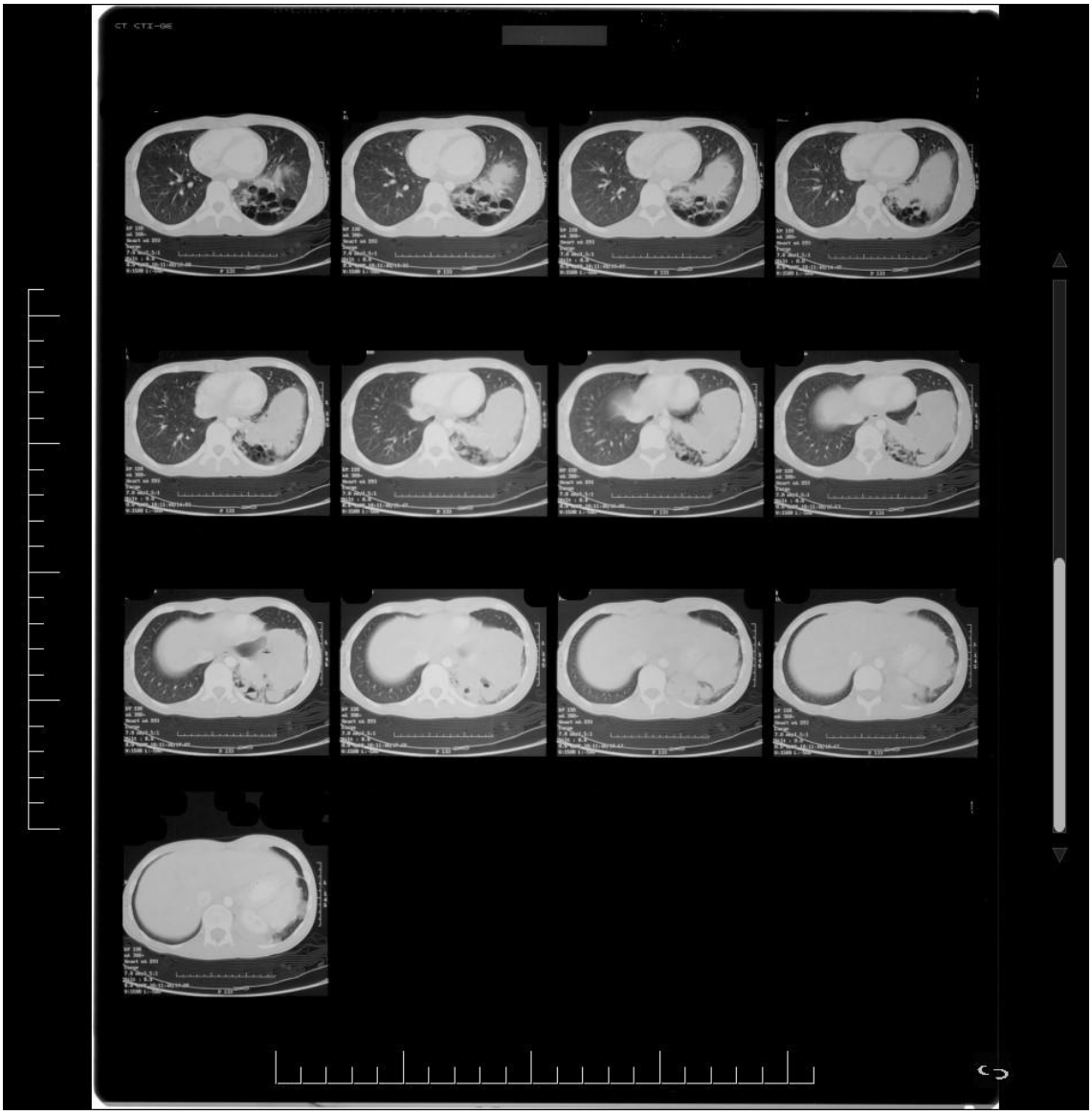
CT CTI-GE