PREGUNTAS EXAMEN OPE NEUROCIRUGIA NAVARRA

1. **La bioética se basa en el estudio sistemático de la conducta humana en el ámbito de las ciencias de la vida y el cuidado de la salud, siempre y cuando esta esté examinada desde los valores y los principios morales que rigen la humanidad. De los principios aplicados a la bioética. ¿Cuál de los siguientes no es uno de ellos?**

   A. Autonomía

   B. Respeto

   C. No maleficencia

   D. Justicia

2. **Al realizar un estudio estadístico para un proyecto de investigación, los intervalos de confianza para un determinado estimador:**

   A. Para una confianza del 95%, se le suma y se le resta al estimador 1,96 veces el error estándar.

   B. Dependerán del tamaño de la muestra, siendo más estrechos cuanto menor sea la población estudiada.

   C. Dependerán del nivel de confianza, siendo más anchos cuanto menor sea este nivel

   D. Indican la probabilidad de encontrar ese valor concreto en una población de referencia.

3. **Cuando hablamos del término que expresa la medida del impacto que un procedimiento determinado tiene sobre la salud de la población y que, por lo tanto, contempla el nivel con que se proporcionan pruebas, procedimientos, tratamientos y servicios y el grado en que se coordina la atención al paciente entre médicos, instituciones y tiempo, nos referimos a:**

   A. Eficacia.

   B. Efectividad**.**

   C. Eficiencia

   D. AVAC/QALY

4. **A la hora de realizar una búsqueda bibliográfica para la elaboración de un artículo científico, señale la respuesta INCORRECTA:**

A. Las revistas con resúmenes de artículos pertenecen al grupo de sinopsis de estudio.

B. Las guías de práctica clínica pertenecen al grupo de los sumarios

C. Las revisiones sistemáticas pertenecen al grupo de los sumarios

D. PubMed ofrece acceso a la base de datos MEDLINE

5. **¿Cuál de las siguientes afirmaciones es correcta en relación a los eventos adversos en la práctica neuroquirúrgica?**

A. Los eventos adversos deberían notificarse inmediatamente al Comité de Seguridad del Hospital y esta tarea corresponde al jefe de Servicio

B. La notificación de eventos adversos se puede realizar a través de sistemas de información de forma anónima.

C. No es recomendable informar al paciente o familiares de un evento adverso cuando sucede, sobre todo si no ha tenido consecuencias negativas para el paciente

D. La cumplimentación adecuada del listado de verificación quirúrgica es un factor poco relevante para prevenir la aparición de eventos adversos

6. **Según la escala de KARNOFSKY para valorar la funcionalidad de pacientes oncológicos, un paciente que se encuentra incapacitado, requiriendo asistencia y cuidados especiales, con encamamiento de más de 12 horas al día, tiene una puntuación de:**

A. 50

B. 40

C. 30

D. 20

7. **Señale la respuesta correcta respecto a las fracturas de cóndilo occipital:**

   A. Las fracturas de tipo de II de la clasificación de Anderson y Montesano se consideran inestables y deben ser tratadas quirúrgicamente

   B. Nunca se presentan asociadas a otras lesiones de la columna cervical.

   C. Las fracturas tipo I de la clasificación de Anderson y Montesano se tratan sistemáticamente de forma conservadora.

   D. Las fracturas de tipo III de la clasificación de Anderson y Montesano se tratan exclusivamente con Halo

8. **Señale la respuesta CORRECTA sobre las fístulas carótido-cavernosas basándonos en la clasificación de BARROW:**
   - **A.** Las fístulas tipo A son fístulas directas originadas por traumatismos o rupturas de aneurismas cavernosas y presentan bajo flujo.
   - **B.** Las fístulas tipo B son fístulas indirectas desde ramas durales de la arteria carótida interna y presentan alto flujo
   - **C.** Las fístulas tipo C son fístulas directas desde ramas durales de la arteria carótida externa y presentan bajo flujo
   - **D.** Las fístulas tipo D son fístulas indirectas desde ramas durales de las arterias carótida interna y externa y presentan bajo flujo.

9. **Entre los fármacos utilizados para el tratamiento del dolor crónico, se puede emplear el Tapentadol para el manejo del dolor neuropático. Señale la característica incorrecta de este fármaco.**
   - **A.** Es agonista opiáceo de los receptores Mu
   - **B.** Tiene efecto dual sobre receptores opioides y la captación de noradrenalina
   - **C.** No actúa sobre las vías descendentes del dolor a nivel espinal.
   - **D.** Entre los efectos secundarios se describen cefalea, ansiedad y sequedad bucal.

10. **¿Cuál de las siguientes escalas no ha sido empleada como pronóstica en la enfermedad metastásica vertebral?**
    - **A.** Escala de Bauer
    - **B.** Escala de Tomkin
    - **C.** Escala de Tokuhashi modificada
    - **D.** Escala de Rades

11. **Según el estadiaje clínico de los meduloblastomas propuesto por CHANG, un paciente que reúne las siguientes características: tumor mayor de 3 cm que invade estructuras adyacentes u ocupa parcialmente IV ventrículo y metástasis en espacio subaracnoideo espinal; se encuentra en estadio:**
    - **A.** T2 M2
    - **B.** T2 M3
    - **C.** T3a M2
    - **D.** T3b M3

12. **Aplicando la Endoscopic Third Ventriculostomy Success Score (ETVSS), ¿en cuál de los siguientes casos es más probable que obtengamos un resultado satisfactorio al aplicar tratamiento endoscópico mediante ventriculostomía del tercer ventrículo?**
    - **A.** Paciente de 15 días de edad, hidrocefalia asociada a mielomeningocele, sin derivaciones previas.
    - **B.** Paciente de 5 meses de edad, hidrocefalia asociada a estenosis acueductal, ha sido portador de derivación previamente.
    - **C.** Paciente de 2 años de edad, con hidrocefalia asociada a un tumor tectal y ha sido portador de derivación previamente.
    - **D.** Paciente de 11 años de edad, presenta hidrocefalia a asociada a meningitis neonatal y ha sido portador de derivación previamente.

13. **Según la World Federation of Neurosurgical Socities-WFTNS, una escala subaracnoidea grado III corresponde a:**
    - **A.** GCS 13-14 puntos sin déficit neurológico.
    - **B.** GCS 13-14 puntos con déficit neurológico.
    - **C.** GCS 7-12 puntos sin déficit neurológico.
    - **D.** GCS 7-12 puntos con déficit neurológico.

14. **¿Cuál de los siguientes autores no ha descrito una técnica de fijación atlanto-axial?**
    - **A.** Sugita.
    - **B.** Magerl.
    - **C.** Goel.
    - **D.** Vaccaro.

15. El síndrome de BERTOLOTTI se caracteriza por:

- **A.** Un agrandamiento anómalo de las apófisis transversas de la vértebra lumbar más caudal, que puede articular o fusionarse con el sacro o ilion.
- **B.** Una calcificación de los ligamentos amarillos en columna dorsal que puede causar mielopatía compresiva por ocupación del canal raquídeo.
- **C.** Un déficit de fusión congénito del arco posterior del Atlas, generalmente asintomático.
- **D.** Síndrome de hipotensión intracraneal por ruptura espontánea de alguno de un quiste aracnoideo radiculares a nivel del raquis.

16. Respecto al Síndrome de BAASTRUP señale la respuesta correcta:

- **A.** El dolor que refiere el paciente generalmente se agrava con la flexión de columna.
- **B.** Se trata de pseudoartrosis a nivel de las apófisis espinosas cervicales asociado una discopatía degenerativa de los segmentos afectados.
- **C.** Se caracteriza por esclerosis de las superficies óseas en contacto, aplanamiento e hipertrofia de las apófisis espinosas.
- **D.** El diagnóstico definitivo se establece a través de un estudio neurofisiológico.

17. Con respecto a las hemorragias intracraneales en el neonato, señale la respuesta correcta:

- **A.** Las hemorragias intraventriculares se originan por extensión de una hemorragia subependimaria en el 50% de los casos.
- **B.** El lugar donde se desarrolla la hemorragia entre las 24-28 semanas de gestación ocurre más frecuentemente en la cabeza del núcleo caudado.
- **C.** Entre las causas más frecuentes se encuentra la hipocapnia, que conlleva vasoconstricción de los vasos de la matriz germinal con consiguiente infarto tisular.
- **D.** Un neumotórax asociado a incremento de presión de perfusión cerebral se considera un factor de riesgo para desarrollar esta patología.

18. El ventrículus terminallis o ventrículo terminal de Krause:

- **A.** En el diagnóstico diferencial se incluyen tumores quísticos medulares.
- **B.** Es un tipo de quiste congénito de filum terminal.
- **C.** Es más frecuentemente identificado en adultos que en niños.
- **D.** Presenta señal hiperintensa en T1 e isointensa en T2 en RM, sin captación de contraste.

19. Respecto a la línea de McGregor señale la respuesta incorrecta:

- **A.** Es empleada para la evaluación de la invaginación basilar.
- **B.** Es una modificación de la línea de Chamberlain.
- **C.** Conecta el borde posterior del paladar duro al punto más alto del foramen magno.
- **D.** Si la punta de la odontoides no sobrepasa los 4,5 cm sobre esta línea no es sugestivo de invaginación basilar.

20. NO es una rama de la carótida supraclinoidea:

- **A.** Arteria coroidea anterior.
- **B.** Tronco meningo-hipofisario.
- **C.** Arteria oftálmica.
- **D.** Arteria comunicante posterior.

21. Respecto a la neuralgia del trigémino, señale la respuesta incorrecta:

- **A.** Puede ser originada por una arteria trigeminal persistente.
- **B.** En caso de afectación bilateral, habría que descartar una enfermedad desmielinizante.
- **C.** El síndrome de Raeder asocia neuralgia trigeminal y síndrome de Horner ipsilateral.
- **D.** Cuando existe una tumoración en el ángulo ponto-cerebeloso, es más frecuente con Schwannomas que con Meningiomas.

22. Respecto a la compresión del nervio mediano señale la respuesta incorrecta:

- **A.** El síndrome de dolor regional complejo puede aparecer tras cirugía del túnel del carpo, tratándose de una complicación de difícil manejo.
- **B.** La rama cutánea palmar suele originarse distalmente a la apófisis estiloides del radio por lo que existe el riesgo de lesión del mismo al seccionar el retináculo flexor.
- **C.** La sensibilidad de la base de la eminencia tenar suele estar preservada en el síndrome del túnel del carpo.
- **D.** La presencia de un ligamento de Struthers es una causa poco común de sintomatología compresiva del nervio mediano.

23. ¿Cuál de los siguientes es el único nervio que no encontramos en contacto con la membrana externa dural (Dura propria) y la capa interna membranosa del seno cavernoso?

- **A.** III par craneal.
- **B.** IV par craneal.
- **C.** Rama oftálmica del V par craneal.
- **D.** VI par craneal.

24. Respecto a las fracturas de C2, señale la respuesta correcta:

- **A.** El déficit neurológico es poco frecuente en las fracturas de C2 con menos del 10% de los casos.
- **B.** Las fracturas de odontoides presentan menor incidencia en pacientes de edad avanzada que en pacientes jóvenes.
- **C.** Las fracturas de Hangman no suelen asociar anterolistesis C2-C3.
- **D.** La tracción cervical está contraindicada en todos los casos de fracturas de axis por el riesgo de producir o agravar una lesión neurológica.

25. ¿Cuál de las siguientes afirmaciones es correcta respecto a la clasificación de MODIC de afectación de médula ósea en RM cuando existe discopatía asociada?

- **A.** El tipo 1 muestra señal hipointensa en T1 e isointensa T2 y corresponde a una fase aguda de inflamación.
- **B.** El tipo 2 muestra señal hiperintensa en T1 e isointensa en T2 y corresponde a una fase subaguda de inflamación.
- **C.** El tipo 3 muestra una señal hiperintensa en T1 y en T2 e isointensa en T1 y corresponde a una fase crónica.
- **D.** El tipo 4 muestra señal hipointensa en T1 y T2 y corresponde a esclerosis subcondral.

26. ¿Cuál es la arteria que más frecuentemente se asocia con el espasmo hemifacial por compresión vascular del nervio facial?

- **A.** PICA.
- **B.** AICA.
- **C.** Arteria cerebelosa superior.
- **D.** Arteria vertebral.

27. ¿Qué trayectoria deberá seguir la colocación de un tornillo pedicular en C2 respecto al punto de entrada?

A. Superior y medial.
B. Superior y lateral.
C. Inferior y medial.
D. Inferior y lateral.

28. En la HSA, ¿cuál de las siguientes características sirve para diferenciar un grado 3 de Fisher de un grado 2 de Fisher según la escala de Fisher original para predecir el vasoespasmo en la HSA?

A. Capa de sangre de más de 1 mm de grosor.
B. Presencia de hidrocefalia.
C. Hemorragia intracerebral o intraventricular.
D. Capa de sangre de más de 1 cm de grosor.

29. Durante el estudio de un paciente con endocarditis bacteriana subaguda se identifican dos pequeños aneurismas en ramas distales de la arteria cerebral media izquierda. El paciente no presenta focalidad neurológica ni sangrado cerebral. ¿Cuál será el tratamiento de elección?

A. Coiling endovascular.
B. Clipaje quirúrgico.
C. Antibioterapia y seguimiento radiológico.
D. Observación.

30. ¿Cuál de los siguientes tumores se origina más frecuentemente del techo del IV ventrículo?

A. Ependimoma.
B. Astrocitoma pilocítico.
C. Meduloblastoma.
D. Papiloma de plexo coroideo.

31. Una mujer de 63 años acude a urgencias con un aneurisma roto de Arteria Comunicante Anterior y un hematoma en el giro recto. ¿Cuál es su grado de Fisher según la escala original?

A. 4
B. 3
C. 2
D. 1

32. Un paciente presenta una espondilolistesis degenerativa L4/L5 acompañada de radiculopatía. El cuerpo de L4 presenta una anterolistesis aproximada del 60%. ¿Cuál sería su grado de anterolistesis de acuerdo a la escala de Meyerding?

A. Grado 1.
B. Grado 2.
C. Grado 3.
D. Grado 4.

33. Durante un abordaje subtemporal se secciona el nervio petroso superficial mayor, ¿Qué déficit cabría esperar en el postoperatorio?

A. Disminución de la salivación.
B. Miosis.
C. Disminución de la lacrimación.
D. Hiperacusia.

34. ¿Cuál de éstos es el sitio más frecuente de drenaje de una fístula arteriovenosa dural craneal?

A. Seno sagital superior.
B. Unión del seno transverso con el sigmoide.
C. Seno cavernoso.
D. Seno petroso inferior.

35. Un paciente es remitido al Servicio de Neurocirugía para estudio de una fístula arteriovenosa dural (dAVF). La arteriografía muestra drenaje anterógrado a un seno venoso con flujo retrógrado a las venas subaracnoideas. ¿De qué tipo de dAVF se trata según la clasificación de Borden?

A. I
B. II
C. III
D. IV

36. En un abordaje endonasal transesfenoidal, ¿cuál de las siguientes estructuras es la que más limita el espacio de trabajo y la maniobrabilidad de los instrumentos?

A. Cornete inferior.
B. Cornete medio.
C. Cornete superior.
D. Septo nasal anterior.

37. Aunque no siempre resulta concluyente, ¿Cuál de las siguientes secuencias es más útil para diferenciar un absceso cerebral de un tumor?

- **A.** TC con contraste.
- **B.** RM T1 con contraste.
- **C.** RM FLAIR.
- **D.** RM potenciada en difusión.

38. ¿Qué tamaño debe tener un aneurisma para ser considerado gigante?

- **A.** 1 cm.
- **B.** 1,5 cm.
- **C.** 2,5 cm.
- **D.** 4cm.

39. La ecografía transfontanelar de un prematuro recién nacido muestra una hemorragia intraventricular. Los ventrículos están dilatados. ¿De qué grado es la hemorragia subependimaria de este neonato según la escala de Papile?

- **A.** 1
- **B.** 2
- **C.** 3
- **D.** 4

40. ¿Cuál de estas anomalías es necesaria para clasificar una malformación de Chiari como tipo 3?

- **A.** Siringomielia cervical.
- **B.** Encefalocele occipital.
- **C.** Mielomeningocele lumbar.
- **D.** Agenesia de vermis cerebeloso.

41. ¿Cuál es la localización más frecuente del tumor rabdoide teratoide atípico durante la infancia?

- **A.** Región supraselar.
- **B.** Fosa posterior.
- **C.** Médula espinal.
- **D.** Lóbulo frontal.

42. ¿Con qué otro nombre se conoce también el triángulo de Kawase?

- **A.** Triángulo anteromedial de la fosa craneal media.
- **B.** Triángulo anterolateral de la fosa craneal media.
- **C.** Triángulo posteromedial de la fosa craneal media.
- **D.** Triángulo posterolateral de la fosa craneal media.

43. El área 39, de Brodmann forma parte de ¿qué área cortical?

- **A.** Área de Broca.
- **B.** Área de asociación semestésica.
- **C.** Córtex auditivo.
- **D.** Área de Wernicke.

44. ¿Cuál es el tumor intramedular más frecuente en niños?

- **A.** Astrocitoma.
- **B.** Cavernoma.
- **C.** Ependimoma.
- **D.** Hemangioblastoma.

45. ¿Cómo se denomina el segmento de la arteria vertebral que sale del axis, se curva posteromedialmente sobre el arco posterior del atlas y entra en el foramen magno?

- **A.** V1
- **B.** V2
- **C.** V3
- **D.** V4

46. Respecto a los hematomas epidurales, señale la respuesta falsa:

- **A.** Se suelen extender más allá de las suturas.
- **B.** Se producen entre la duramadre y el hueso.
- **C.** Suelen estar producidos por un sangrado de la arteria meníngea media.
- **D.** Al principio el paciente puede no tener síntomas (intervalo lúcido).

47. Señale la respuesta correcta; un paciente con un Síndrome de Brown-Sequard o hemisección medular presentará:

A. Alteración de la sensibilidad vibratoria y propioceptiva contralateral, por debajo del nivel de la lesión.

B. Alteración de la sensibilidad vibratoria y propioceptiva homolateral por debajo del nivel de la lesión.

C. Afectación de la sensibilidad termoalgésica homolateral por debajo del nivel de la lesión.

D. Afectación motora contralateral, por debajo del nivel de la lesión.

48. Señale la respuesta correcta. Después de una hemorragia en la cápsula interna izquierda, en una persona diestra pueden presentarse los siguientes signos y síntomas, excepto:

A. Hemianopsia homónima derecha.

B. Astereognosia derecha.

C. Hemiplejía derecha.

D. Signo de Babinski positivo izquierdo.

49. La información gustativa de los dos tercios anteriores de la lengua, está mediada por:

A. Glosofaríngeo.

B. Hipogloso.

C. Trigémino.

D. Facial.

50. La cuerda del tímpano pertenece al par craneal:

A. Vestibulococlear.

B. Facial.

C. Trigémino.

D. Vago.

51. El fenómeno de Kernohan:

- **A.** Consiste en hipertensión, bradicardia y alteración del patrón respiratorio.
- **B.** Es un signo de falsa localización.
- **C.** Hace referencia a la lesión del nervio abducens en la entrada del canal de Dorello.
- **D.** Consiste en hipertensión, taquicardia y dilatación pupilar.

52. Dentro de los objetivos del tratamiento de la hidrocefalia en el lactante, señale la opción correcta:

- **A.** El objetivo es conseguir un tamaño ventricular lo más cercano a la normalidad en ausencia de colecciones subdurales.
- **B.** El objetivo es obtener un buen resultado estético.
- **C.** El objetivo es conseguir optimizar la función neurológica.
- **D.** B y C son correctas.

53. Una paciente de 28 años, operada de un meningioma meningotelial del ala menor del esfenoides, desarrolla crisis epilépticas parciales secundariamente generalizadas, inicialmente fue tratada con fenitoína pero continuaba con un promedio de tres crisis epilépticas al mes. Posteriormente continuó con carbamazepina con lo que consiguió controlar las crisis y, en el momento de la consulta, hace tres meses que no tiene crisis y quiere quedar embarazada. Señale la opción INCORRECTA:

- **A.** La carbamazepina afecta el metabolismo de ácido fólico.
- **B.** La carbamazepina puede inducir defectos del tubo neural.
- **C.** Se debe recomendar suspender el tratamiento con carbamazepina a esta paciente.
- **D.** Se debe continuar con la dosis mínima efectiva de carbamazepina en esta paciente.

54. Un paciente de 51 años de edad presenta episodios repetidos, breves, eléctricos, punzantes y autolimitados de dolor de intensidad 10/10 referido al interior del conducto auditivo externo. Respecto a este cuadro clínico, señale la opción que considere correcta.

- **A.** Se trata posiblemente de un caso atípico de Neuralgia del trigémino (V par craneal).
- **B.** Se trata posiblemente de una forma particular de migraña sin aura.
- **C.** En estos casos, el dolor se transmite por el nervio de Wrisberg.
- **D.** En estos casos, el dolor se transmite probablemente por el nervio Glosofaríngeo (IX par craneal).

55. Un paciente con enfermedad de Von Recklinghausen está cursando su tercer día postoperatorio tras extirpación de un tumor del nervio óptico derecho. En la exploración preoperatoria se había documentado amaurosis completa del ojo derecho y visión normal (incluida exploración de agudeza y campo visual) en el ojo izquierdo. En la exploración del campo visual, usted detecta una hemianopsia temporal en el ojo izquierdo. Señale la explicación que considere más probable para este hallazgo:

A. Isquemia retiniana o del nervio óptico izquierdo.
B. Coexistencia de un neurofibroma contralateral.
C. Sección de la rodilla de Wilbrand.
D. Lesión del asa de Meyer.

56. Respecto a las Neurofibromatosis, señale la opción que considere INCORRECTA:

A. Existen 6 tipos diferentes de neurofibromatosis.
B. La enfermedad de Von Recklinghausen (NF-1) se caracteriza, entre otros hallazgos, por schwannomas cutáneos.
C. La neurofibromatosis tipo 1 y 2 siguen un patrón de herencia mendeliana autosómica dominante.
D. Estas enfermedades pueden ser hereditarias o esporádicas.

57. El fenómeno de Cushing es:

A. El exceso de secreción de ACTH en un tumor hipofisario.
B. Hipertensión, bradicardia y alteración del patrón respiratorio asociada a aumento de la presión intracranial.
C. Hipertensión, taquicardia y alteración del patrón respiratorio asociada a aumento de la presión intracranial.
D. La dilatación pupilar relacionada con el aumento de la presión intracranial.

58. Respecto al síndrome de hipotensión intracranial. Señale la opción falsa.

A. Puede deberse a una fístula LCR-vena.
B. La cefalea mejora en posición de Trendelemburg.
C. En resonancia magnetica encefálica puede aparecer un realce con contraste meníngeo.
D. Una opción de tratamiento es la derivación lumbo-peritoneal de LCR.

59. La enfermedad de Cushing es (señale la opción correcta):

- **A.** Una enfermedad producida por el exceso de ACTH o cortisol exógeno.
- **B.** Una enfermedad producida por el exceso de ACTH o cortisol endógeno.
- **C.** Una enfermedad producida por el exceso de secreción de ACTH.
- **D.** Causada más frecuentemente por la administración de corticoides para tratar otras enfermedades.

60. Respecto a la "úlcera de Cushing" (señale la opción CORRECTA):

- **A.** Se puede prevenir con inhibidos de la bomba de protones o antihistamínicos.
- **B.** Consiste en la rotura de una placa de ateroma en cualquier punto del polígono de Willis o sus ramas.
- **C.** No se ha encontrado reacción causal con el estrés.
- **D.** Se desconoce la causa y no existen evidencias a favor de ningún tratamiento.

61. Una paciente de 78 años de edad, en tratamiento anticoagulante por fibrilación auricular (INR en último control de 2) comenzó con un cuadro de paraparesia asimétrica progresiva. En las horas previas había sentido un dolor agudo "como de una puñalada" en la espalda. Señale la opción que le parezca más CORRECTA:

- **A.** Lo más probable es que la paciente tenga una fractura vertebral con hemorragia.
- **B.** Se trata de una historia típica de hematoma epidural raquídeo.
- **C.** Es probable que se trate de un trastorno por conversión o simulación.
- **D.** La punción lumbar es un método complementario de diagnóstico indicado en estos casos.

62. Señale la opción correcta en relación a la clasificación de las fracturas vertebrales toracolumbares (AOSpine Classification):

- **A.** Las fracturas tipo A son causadas por un mecanismo de distracción.
- **B.** Las fracturas tipo B son causadas por un mecanismo de compresión.
- **C.** Las fracturas de tipo C son, en general, leves.
- **D.** Las tipo A son por compresión, las B por distracción y las C por traslación.

63. Respecto a un supuesto caso de hidrocefalia, señale la opción FALSA:

- **A.** En la hidrocefalia triventricular es razonable pensar en la estenosis del acueducto de Silvio.
- **B.** El índice de Evans mayor de 0,3 indica hidrocefalia.
- **C.** La ventriculostomía endoscópica está indicada en los casos de hidrocefalia obstructiva.
- **D.** Son áreas adecuadas para realizar una ventriculostomía del tercer ventrículo, la lámina terminalis y la zona pre-mamilar.

64. Señale la opción FALSA al respecto de la Neuralgia del trigémino:

- **A.** Es más frecuente en mujeres.
- **B.** Afecta con mayor frecuencia a las segunda y tercera rama.
- **C.** La rizotomía percutánea por radiofrecuencia es una técnica selectiva.
- **D.** La descompresión microvascular es la técnica de elección en los pacientes con esclerosis múltiple.

65. Un paciente de 52 años, sin antecedentes relevantes, acude a su consulta con un cuadro típico de Neuralgia de Trigémino que afecta a la segunda rama derecha. La enfermedad comenzó hace aproximadamente un año y ha ido empeorando. Actualmente padece un promedio de seis ataques por día que no ceden con altas dosis de morfina y otros analgésicos. Durante estos ataques ha pensado en suicidarse tirándose por el balcón de su casa. En la consulta, el paciente muestra signos de ansiedad y confiesa que "su mujer lo ha dejado" y que "lo han echado del trabajo". Señale la opción que considere más correcta.

- **A.** Es posible que el paciente tenga una enfermedad psiquiátrica con riesgo de suicidio.
- **B.** Una opción razonable es la descompresión microvascular del trigémino.
- **C.** En estos casos está indicada preferentemente la rizotomía por radiofrecuencia.
- **D.** Lo más indicado es iniciar tratamiento con fármacos antiepilépticos, en particular, carbamazepina.

66. ¿Cuál de los siguientes métodos de diagnóstico tiene el de mayor rendimiento en los pacientes con sospecha de enfermedad degenerativa de la columna lumbar?

- **A.** Resonancia magnética en combinación con radiografías simples y dinámicas (en flexión y extensión).
- **B.** Mielografía por TAC y Electromiograma.
- **C.** Anamnesis.
- **D.** Resonancia magnética funcional y PET.

67. Una paciente de 31 años de edad acude a su consulta remitida desde el Servicio de Oftalmología por presentar una alteración del campo visual con agudeza visual conservada. Tanto en la exploración neurooftalmológica como en la campimetría aparece una hemianopsia bitemporal. Interrogada, la paciente refiere que últimamente se encuentra más torpe y que "ha destrozado el coche al salir del garaje". Refiere amenorrea desde hace 8 meses y está en tratamiento por el servicio de ginecología. En una analítica se observa una concentración plasmática de prolactina de 436 ng/ml. En la resonancia magnética encefálica se observa una masa en la silla turca de 38 mm de diámetro mayor. Respecto a este caso, señale la opción CORRECTA:

- **A.** Se trata de un macroadenoma de hipófisis con déficit visual significativo, se debe indicar la intervención quirúrgica urgente.
- **B.** Esos niveles elevados de prolactina pueden indicar un síndrome de compresión del tallo hipofisario.
- **C.** La cirugía no es la opción preferente en estos casos.
- **D.** Teniendo en cuenta la edad y el déficit visual, la cirugía es la opción más recomendada es este caso.

68. Respecto a la clasificación de las lesiones raquídeas traumáticas toraco-lumbares (TLICS). Señale la opción FALSA:

- **A.** La clasificación contempla los hallazgos radiológicos, la exploración neurológica y la integridad del complejo ligamentario posterior.
- **B.** Un puntaje mayor de 5 indica que el paciente es candidato a tratamiento quirúrgico.
- **C.** La lesión medular completa puntúa más que la lesión medular incompleta.
- **D.** La lesión medular incompleta es un dato a favor de la indicación quirúrgica.

69. Un paciente es traído al Servicio de Urgencias sedado e intubado tras sufrir un grave accidente de tráfico. En la TAC se observa edema cerebral difuso, los ventrículos cerebrales y las cisternas de la base aparecen colapsados y las estructuras de la línea media están centradas. No se observan otras lesiones cerebrales ni extracerebrales. ¿Qué actitud de entre las siguientes considera más apropiada?

- **A.** Monitorización invasiva de la presión intracraneal y, si esta es elevada, iniciar medidas de primer nivel.
- **B.** Craniectomía descompresiva bifronto-temporal.
- **C.** Craniectomía descompresiva fronto-temporo-parietal derecha de al menos 11 cm de diámetro con apertura dural.
- **D.** Monitorización invasiva de la presión intracraneal y, si esta es elevada, craniectomía descompresiva.

70. Respecto a los quistes epidermoides. Señale la opción FALSA

- **A.** No son verdaderas neoplasias.
- **B.** Se originan en porciones de ectodermo "atrapadas" dentro del SNC.
- **C.** Son histológicamente diferentes a los colesteatomas que se encuentran en el oído medio.
- **D.** Tienen predilección por el ángulo pontocerebeloso.

71. Respecto al síndrome de atrapamiento del nervio cubital en el canal epitrocleo-olecraneano. Señale la opción FALSA.

- **A.** Desde el punto de vista clínico es típico el fallo en el test de Froment y en el test de Phalen.
- **B.** El electromiograma puede resultar de utilidad.
- **C.** Las descompresión quirúrgica simple, (comparada con la transposición) ha demostrado tener eficacia comparable con menos complicaciones.
- **D.** El tratamiento médico incluye la educación respecto la postura, en particular la flexión prolongada del antebrazo.

72. Respecto a las fístulas durales arteria-venosas craneales. Señale la opción VERDADERA:

- **A.** Cuando el flujo venoso es retrógrado, aumenta el riesgo de sangrado.
- **B.** Cuando el flujo venoso es anterógrado, aumenta el riesgo de sangrado.
- **C.** Son más frecuentes en niños.
- **D.** Con frecuencia se identifica una causa específica.

73. En relación con defectos de formación del tubo neural. Señale la afirmación CORRECTA:

- **A.** La neurulación es el proceso de formación y pliegue de las vesículas cerebrales primitivas (prosencéfalo, metencéfalo y mielencéfalo).
- **B.** En los pacientes con mielomeningocele, se debe plantear la reparación quirúrgica cuando el paciente alcanza los dos meses de edad aproximadamente.
- **C.** Anencefalia e hidranencefalia son términos que se refieren al mismo proceso malformativo en diferentes grados evolución.
- **D.** Anencefalia e hidranencefalia son procesos diferentes. El primero es un trastorno de la neurulación y el último puede ser una forma de enfermedad cerebrovascular carotídea.

74. Señale la opción que considere VERDADERA en relación con la postura de DESCEREBRACIÓN:

- **A.** Cuando está presente, corresponde atribuir 1 punto en la escala de Coma de Glasgow.
- **B.** Consiste en opistótonos, extensión de los miembros inferiores y flexión de los superiores.
- **C.** Se debe a la desinhibición del fascículo vestíbulo-espinal.
- **D.** Ocurre por lesión es el Sistema Reticular Activador Ascendente.

75. Usted recibe en la consulta a un paciente ciego con una supuesta lesión neurológica. En la exploración neurooftalmológica el paciente es incapaz de contar dedos y manifiesta no percibir formas ni luz, pero sí objetos en movimientos. Los movimientos extra-oculares no parecen afectados y la respuesta al estímulo luminoso en un ojo es la contracción bilateral y simétrica del esfínter del iris. Señale la interpretación que considere más probable.

- **A.** Se debe hacer el diagnóstico de presunción de trastorno por conversión o simulación porque el examen es incongruente.
- **B.** El paciente presenta una degeneración de la retina u otra enfermedad ocular bilateral.
- **C.** La presencia de reflejo foto-motor indica integridad de la vía óptica.
- **D.** El paciente tiene una lesión post-geniculada bilateral.

PREGUNTAS RESERVA

1- No forma parte de los bordes del triángulo de KAMBIN localizado en un nivel vertebral lumbar:

- **A.** El platillo superior de la vértebra inferior.
- **B.** La parte lateral del saco dural.
- **C.** La parte lateral de faceta articular inferior.
- **D.** La parte medial de la raíz eferente.

2- Según la clasificación de SINDOU de infiltración del seno sagital por meningiomas, el tipo IV corresponde a:

- **A.** Receso lateral del seno invadido.
- **B.** Pared lateral del seno invadida.
- **C.** Pared lateral y techo del seno invadidos.
- **D.** Seno venoso totalmente ocupado, con una pared no invadida.

3- Respecto a la malformación de CHIARI, señale la respuesta correcta:

- **A.** El Chiari 1 es más frecuente en la infancia que en adultos jóvenes.
- **B.** El Chiari 2 puede asociar más frecuentemente hidrocefalia y siringomielia que el tipo 1.
- **C.** El Chiari 2 puede asociar platibasia y asimilación de atlas.
- **D.** Se ha descrito la malformación Chiari 0 que consiste en descenso de amígdalas a través del foramen magno sin siringomielia asociada.

4- ¿Cuál de los siguientes no es un criterio de hemorragia subaracnoidea pretruncal (Pretruncal nonaneurysmal SAH - PNSAH) en TAC o RM

- **A.** Presencia de sangre intraparenquimatosa en escasa cantidad.
- **B.** Ausencia de relleno completo de la fisura interhemisférica anterior.
- **C.** Ausencia de sangre intraventricular aunque se admite pequeña cantidad en astas occipitales de ventrículos laterales.
- **D.** Presencia de sangre en cisternas interpeduncular y prepontina.

5. Un paciente de 75 años es traído a urgencias tras sufrir en su domicilio disminución brusca de su nivel de conciencia sin traumatismo previo (GCS11 puntos). Se practica TC craneal que objetiva un ACV hemorrágico de unos 25cc a nivel de ganglios basales izquierdos con contaminación ventricular. ¿Qué puntuación en la escala ICH correspondería a este paciente?

- **A.** 2 puntos.
- **B.** 3 puntos.
- **C.** 4 puntos.
- **D.** 5 puntos.

6. En el paciente anterior: ¿Cuál sería la mortalidad estimada aproximada a los 30 días en base a su puntuación en la escala ICH?

- **A.** 13%.
- **B.** 26%.
- **C.** 50%.
- **D.** 72%.

7. Señale la respuesta falsa

- **A.** La barrera hematoencefálica tiene como función la protección del cerebro de las fluctuaciones sanguíneas.
- **B.** Hay ciertas zonas donde esta barrera se interrumpe de forma natural dentro del sistema nervioso central como en la eminencia media, la neurohipófisis y el área postrema.
- **C.** El edema típico de los infartos cerebrales es el edema vasogénico.
- **D.** Los tumores cerebrales, infecciones, traumas y otras alteraciones pueden alterar la barrera hematoencefálica.

8. Señale el tratamiento que NO está indicado en un niño de 9 años con antecedentes de ictus isquémico y enfermedad moyamoya bilateral:

- **A.** Encéfalo-duro-mio-sinangiosis.
- **B.** Revascularización cerebral bilateral por técnica indirecta.
- **C.** Ácido acetil salicílico.
- **D.** By pass cerebral de “bajo flujo”.

9. Respecto a la llamada fractura del ahorcado (Hangman). Señale la opción CORRECTA:

A. Se trata de un hallazgo clásico de las autopsias en los casos de suicidio por ahorcamiento.
B. Cuando está indicado el tratamiento quirúrgico, la opción más razonable es la fusión atloido-axoidea (C1-C2).
C. Cuando está indicado el tratamiento quirúrgico, la opción más razonable es la fusión C2-C3.
D. El tratamiento con ortesis externa tipo halo-vest está contraindicado.

10. Respecto al status epilepticus. Señale la opción FALSA:

A. Se define como crisis epiléptica que dura más de 5 minutos o que persiste después de la administración de fármacos de primera y segunda línea.
B. La causa más frecuente es la privación del sueño y el consumo de alcohol.
C. Está asociado a una alta morbilidad y mortalidad.
D. En paciente sin historia de epilepsia, suele ser una manifestación de una enfermedad aguda.

PLANTILLA RESPUESTAS

1	B	**51**	B
2	A	**52**	D
3	B	**53**	D
4	C	**54**	C
5	B	**55**	C
6	B	**56**	B
7	C	**57**	B
8	D	**58**	D
9	C	**59**	C
10	B	**60**	A
11	B	**61**	B
12	C	**62**	D
13	B	**63**	B
14	A	**64**	D
15	A	**65**	D
16	C	**66**	C
17	D	**67**	C
18	A	**68**	C
19	C	**69**	A
20	B	**70**	C
21	D	**71**	A
22	B	**72**	A
23	D	**73**	D
24	A	**74**	C
25	B	**75**	D
26	B	**76**	
27	A	**77**	
28	A	**78**	
29	C	**79**	
30	C	**80**	
31	A	**81**	
32	C	**82**	
33	C	**83**	
34	B	**84**	
35	B	**85**	
36	B	**86**	
37	D	**87**	
38	C	**88**	
39	C	**89**	
40	B	**90**	
41	B	**91**	
42	C	**92**	
43	D	**93**	
44	A	**94**	
45	C	**95**	
46	A	**96**	
47	B	**97**	
48	D	**98**	
49	D	**99**	
50	B	**100**	

PREGUNTAS RESERVA

1	C	**4**	A	**7**	C	**10**	B
2	C	**5**	A	**8**	C		
3	C	**6**	B	**9**	C		

Caso Clínico

OPE Neurocirugía SNS-O 2021

Paciente mujer de 52 años que acude a Urgencias un viernes a las 20 horas, con historia de al menos 8 meses de dolor cervical con irradiación a brazo izquierdo. Sufrió un accidente de circulación hace 4 semanas sufriendo solo erosiones en manos y cara, refiriendo empeoramiento de sus síntomas desde entonces. El motivo de acudir a Urgencias es sensación de “pinchazos” desde hace 24 horas en los pies que le han preocupado. Vive con su pareja, que es quien le acompaña.

En la anamnesis refiere además sensación de debilidad en brazo izquierdo, sobre todo prensión manual y que le cuesta manejar instrumentos musicales (profesora de música en escuela), fatigabilidad en piernas. No refiere incontinencia esfinteriana.

Antecedentes personales

- Hipotiroidismo en tratamiento hormonal sustitutivo
- Tendencia a HTA, no toma medicación.
- No intervenida quirúrgicamente
- Exfumadora desde hace 10 años.
- No toma alcohol ni otros hábitos tóxicos
- Sin alergias conocidas

Exploración física:

- Paciente normoconstituida con buen aspecto general.
- Exploración general anodina.

Exploración neurológica

- Consciente, bien orientada y colaboradora.
- Lenguaje adecuado.
- Pares craneales sin alteraciones
- Hemiparesia izquierda 4-/5 ESI, 4/5 EII
- Hiperreflexia generalizada, más acusada en lado izquierdo
- Reflejo cutáneo plantar izquierdo indiferente.
- No refiere alteración sensitiva termoalgésica, tacto ni propioceptiva.
- La paciente deambula de forma autónoma, sin necesidad de apoyo. Romberg -.

Se ha realizado una radiografía cervical que no muestra alteraciones relevantes, excepto por incipientes signos espondilóticos. La analítica realizada (Hemograma, ionograma, bioquímica, pruebas de función hepática y renal y cogulación) muestra que todos los parámetros estudiados son normales

IMAGEN RM

SD 21/01/2015
La imagen impresa no tiene valor diagnóstico

SD 03/02/2015
La imagen impresa no tiene valor diagnóstico

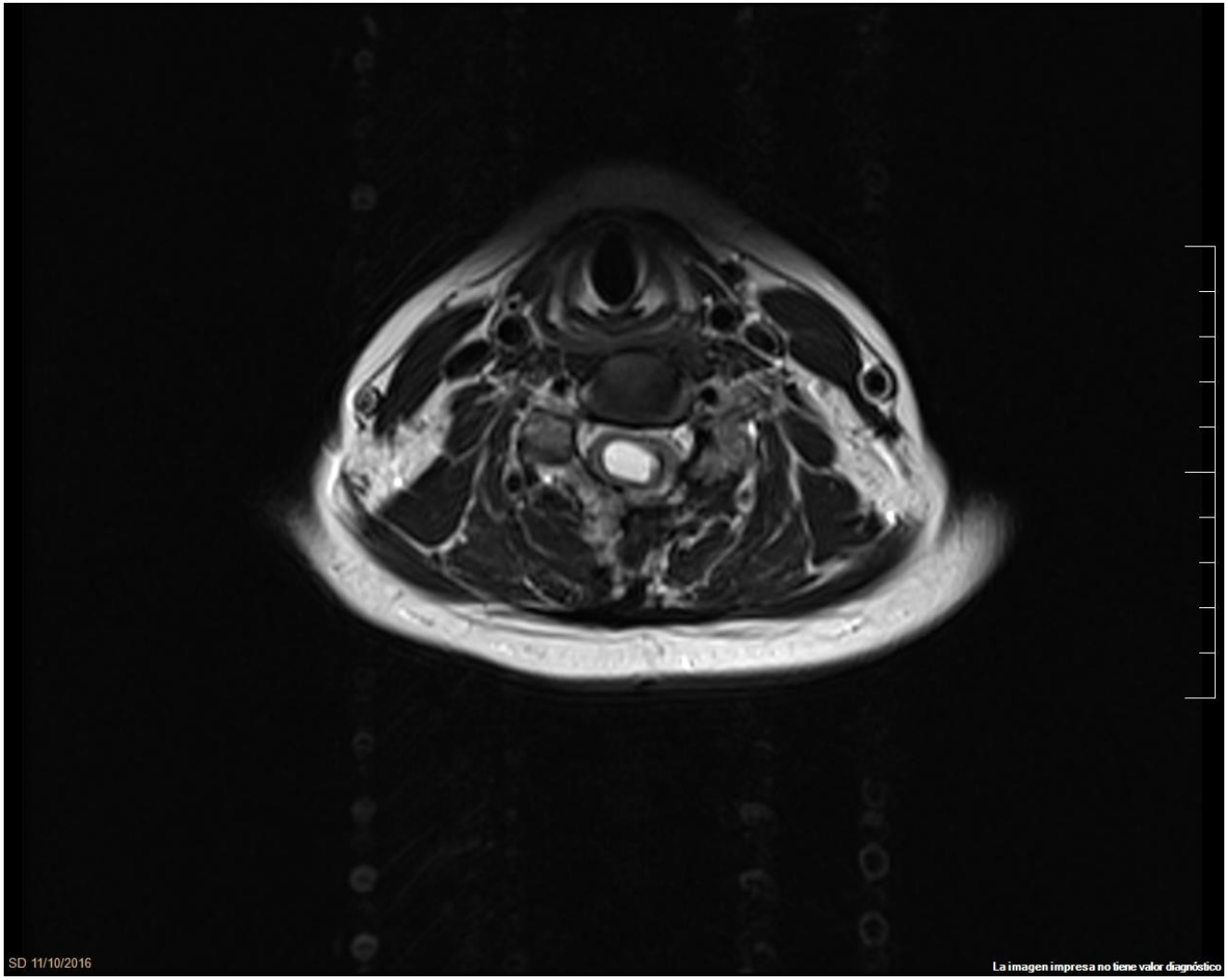
SD 11/10/2016
La imagen impresa no tiene valor diagnóstico

PREGUNTA 1

- Establezca el diagnóstico de la patología de la paciente acorde a los datos expuestos y cuál sería su actitud a seguir. Justifíquelo.

La paciente es intervenida quirúrgicamente, tras cumplimentar el Check-List, mediante laminotomía laminoplástica C4-D3, realizándose durotomía en línea media, apertura dural. Con ecografía intraoperatoria se localiza el tumor. Bajo visión microscópica y bajo MNIO (PESS y monitorización onda Delta epidural) se realiza mielotomía media a nivel C5-D2 y resección tumoral a través de un plano de clivaje. Durante la intervención se produce un descenso de potenciales motores en extremidad superior izquierda y extremidades inferiores del 60% sobre la línea de base. Se mantiene la onda Delta

PREGUNTA 2

- ¿Cuál sería su actitud en este momento de la intervención?. Justifíquelo.

La paciente presenta una evolución postoperatoria inmediata satisfactoria, sin empeoramiento del déficit neurológico previo, refiriendo únicamente cervicalgia-cefalea que cede con analgésicos de primer nivel y al acostarse. Se da de alta al 5º día postoperatorio manteniendo collarín blando, terapia esteroidea y analgésicos de primer escalón. Sin embargo en el 7º día postoperatorio presenta una masa fluctuante subyacente a la herida quirúrgica con incremento de cervicalgia-cefalea, sin otra clínica neurológica añadida, por lo que acude a Urgencias. No presenta fiebre (Tª 36,2). El 8º día presenta salida de fluido serohemático a través de herida quirúrgica.

PREGUNTA 3

- ¿Qué prueba(s) realizaría a continuación y que actitud tomaría según el resultado de esta(s) prueba(s)? Justifique su respuesta.

CASO 1

Un niño de 8 años es traído a urgencias por un cuadro de cefalea progresiva y nauseas de 3 meses de evolución y torpeza e inestabilidad de la marcha. La exploración clínica objetivó GCS 15 puntos, papiledema bilateral, ataxia de la marcha con aumento de la base de sustentación, dismetría y discreto nistagmus a la mirada extrema bilateral. Se completa studio con TC y RM.

1. ¿Cuál es el diagnóstico diferencial de la lesión a estudio? Razone cuál sería el diagnóstico más probable en base a los hallazgos.
2. ¿Recomendaría realizar algún otro estudio? ¿Cuáles?
3. Señale el papel de la cirugía en este caso y cuál sería el abordaje más indicado. ¿Cuál sería el plan de manejo de la hidrocefalia asociada a la lesión en este caso?
4. En caso de que el resto de estudios preoperatorios fueran negativos ¿Estaría indicado tratamiento oncológico posterior? ¿En qué caso? ¿Cuál sería el standard de tratamiento?
5. Señale los factores pronósticos más relevantes en esta entidad según las escalas de graduación y estratificación de riesgo más empleadas

CASO 2

Hombre de 89 años con antecedentes de bronquiectasias y cardiopatía isquémica en tratamiento con ácido acetil-salicílico. Autónomo para las actividades de la vida diaria. Acude al Servicio de Urgencias traído por su hijo 24 horas después de haber sufrido un golpe en la cabeza en relación con un síncope. En la exploración el paciente está consciente y orientado y no se encuentran alteraciones neurológicas.

En relación con este caso clínico, señale:

1- Diagnóstico.
2- Pronóstico.
3- Opciones de tratamiento.
4- Seguimiento.