CONVOCATORIA PARA LA PROVISIÓN, MEDIANTE CONCURSO-OPOSICION, DE PUESTOS DE TRABAJO DE FEA EN APARATO DIGESTIVO PARA EL SNS-O

PRIMERA PRUEBA

1.- TRATAMIENTO ENDOSCOPICO DE LA ESTENOSIS ESOFAGICA ORGANICA BENIGNA

2.- SINDROME DE VERNER MORRISON: ETIOLOGIA, MANIFESTACIONES CLINICAS Y ALTERACIONES ANALITICAS

3.- TRATAMIENTO DEL ADENOMA Y ADENOCARCINOMA DE PAPILA

4.- ¿UTILIDAD DEL MODELO DE LILLE EN LA HEPATITIS ALCOHÓLICA GRAVE? ¿QUÉ VARIABLES UTILIZA?

5.- ¿TIPOS Y TRATAMIENTO DEL SHR?

6.- ¿TIPOS CARACTERÍSTICAS Y CRITERIOS DE RESECCIÓN DE LOS TUMORES MUCINOSOS PAPILARES INTRADUCTALES?

7.- EN UN PACIENTE CON DOLOR EPIGÁSTRICO, ICTERICIA Y PÉRDIDA DE PESO, LA ECOGRAFÍA MUESTRA UNA MASA SÓLIDA EN LA CABEZA DEL PÁNCREAS ¿CÓMO DEBE CONFIRMARSE LA SOSPECHA DE ADENOCARCINOMA Y ESTABLECER EL GRADO DE EXTENSIÓN? ¿EN QUÉ SITUACIONES Y CÓMO SE REALIZARÁ CONFIRMACIÓN HISTOLÓGICA O CITOLÓGICA? ¿CRITERIOS DE RESECABILIDAD DE LOS TUMORES PANCREÁTICOS?

8.- RASGOS DIFERENCIALES DE LAS POLIPOSIS ASOCIADA AL SÍNDROME MYH Y LA POLIPOSIS ADENOMATOSA FAMILIAR ATENUADA CON RESPECTO A LA POLIPOSIS ADENOMATOSA FAMILIAR.

9.- SÍNDROME DE OGILVIE

10.- CLASIFICACIÓN DE FORREST EN LA HDA POR ULCERA PÉPTICA Y RIESGO DE RECIDIVA DE LA HEMORRAGIA

Paciente de 17 años, sin antecedentes personales de interés, que ingresa procedente del Servicio de Urgencias, por dolor abdominal periumbilical y vacío izquierdo, de 1 semana de evolución. En los últimos 4 días, deposiciones diarreicas en número de 3-4/día, de consistencia blanda, color normal y sin productos patológicos. Se acompaña de febrícula vespertina. La deposición no modifica el dolor. Ha llevado una dieta suave durante este tiempo con pérdida de unos 2 kgs de peso.

E.FISICA

TA: 140/70 Tª: 37,5° Buen estado general, normocoloreado. No se palpan adenopatías periféricas.
A.Cardiopulmonar: normal
Abdomen: blando, depresible, doloroso a la palpación en mesogastrio, donde se palpa una zona más resistente sin clara delimitación. Peristaltismo de progresión.
EEII: normales

ANALITICA

Hematíes 4.500.000 Hb 13,1 Hto 38,8% VCM 87 Leucos 11.700 (N-71, L-16, M-10 E-2) Plaquetas 331.000 Coagulación normal VSG 68 PCR 8
Glucosa 83, Urea 37, Creatinina 0,9, Iones normales Colesterol 98 TG 57
Proteínas totales 7,7 albúmina 4,7, Hierro 14 Ferritina 328 Transferrina 178,
Proteinograma: ligero aumento de alfa-1 y alfa-2, resto normal
Inmunoglobulinas normales. Beta-2-microglobulina, normal.
Tuberculina negativa. 5-HIA: normal

EXPLORACIONES COMPLEMENTARIAS

- Rx de Torax y abdomen: normales
- Ecografía Abdominal: tumoración mesentérica que podría corresponder a un conglomerado adenopático. Resto sin anomalías.
- TAC abdominal: Rodeando a la arteria y vena mesentérica superior se evidencia una imagen de masa con un diámetro cefalocaudal de unos 7 cms y anteroposterior así mismo de 7 cms. Presenta una captación heterogénea del medio de contraste que parece afectar a la raíz del mesenterio. No existen adenopatías retroperitoneales y el resto de estructuras son normales.
- PAAF: citología inflamatoria
- Biopsia: áreas de tejido conectivo y mixoide e infiltrado inflamatorio linfocitario
- Laparotomía: tumoración retroperitoneal en raíz del mesenterio que afecta prácticamente a toda la zona de vasos mesentéricos superiores con una medida aproximada de 9 x 4 x 3 cms. No es susceptible de resección.

- Anatomía patológica: tejido fibroso colagenizado con áreas mixoides que engloban ganglios linfáticos. No se observan signos de malignidad ni cambios específicos.
- TAC abdominal al año: regresión completa de la lesión

Plantear diagnóstico diferencial y posible tratamiento

'11/9/14 0:42 PM

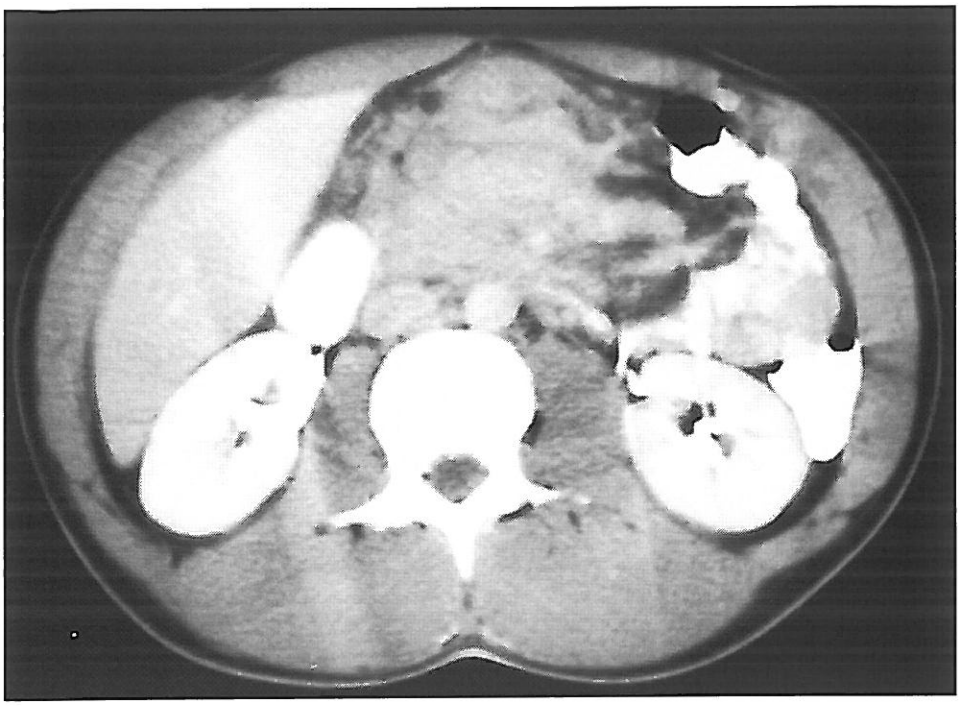

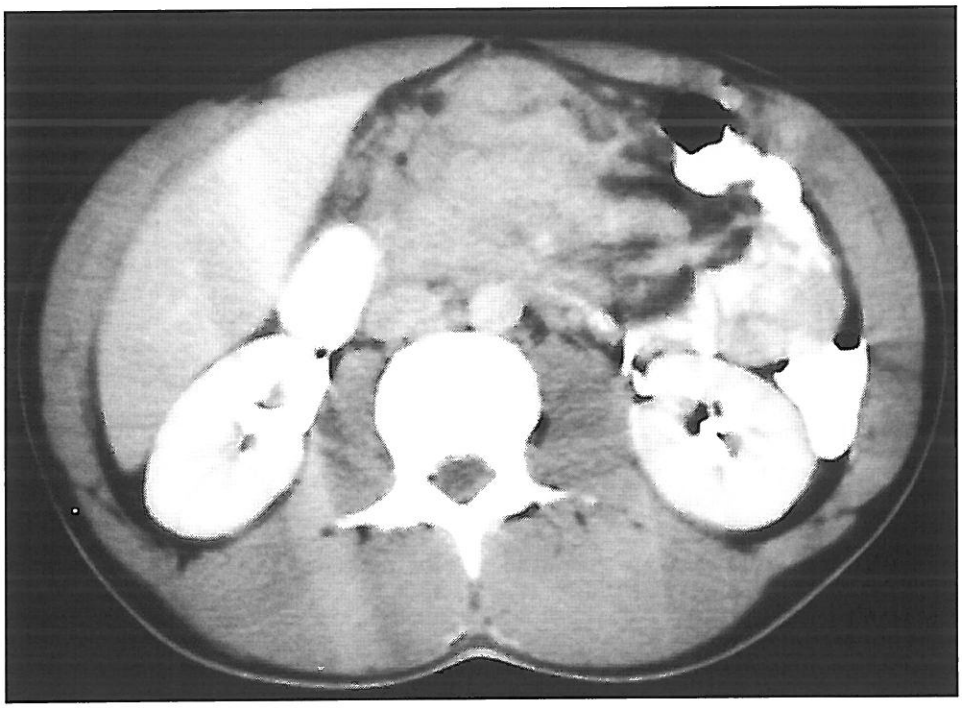

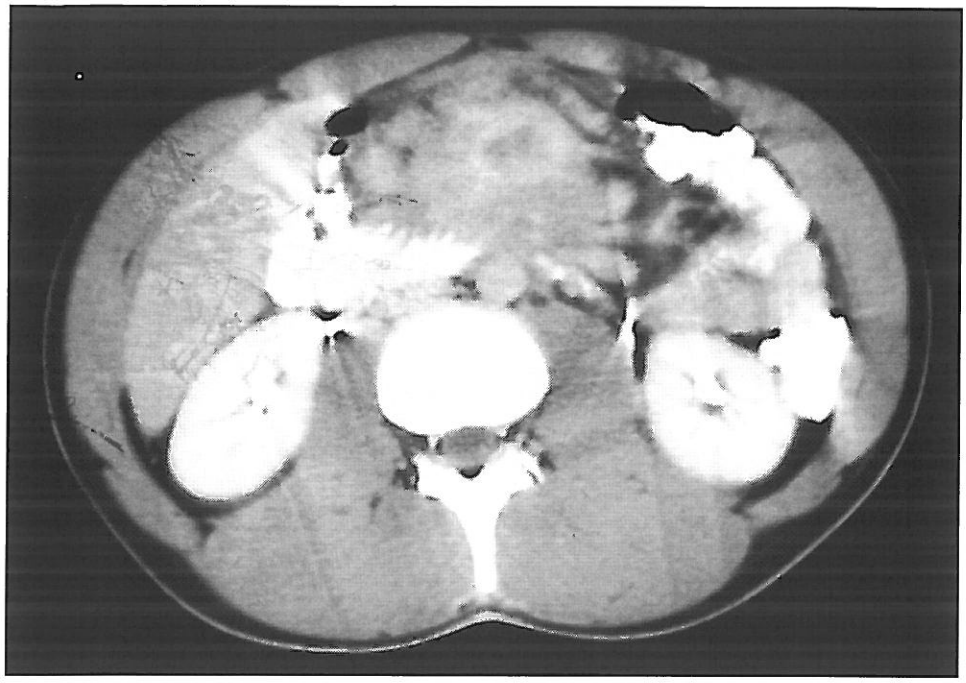
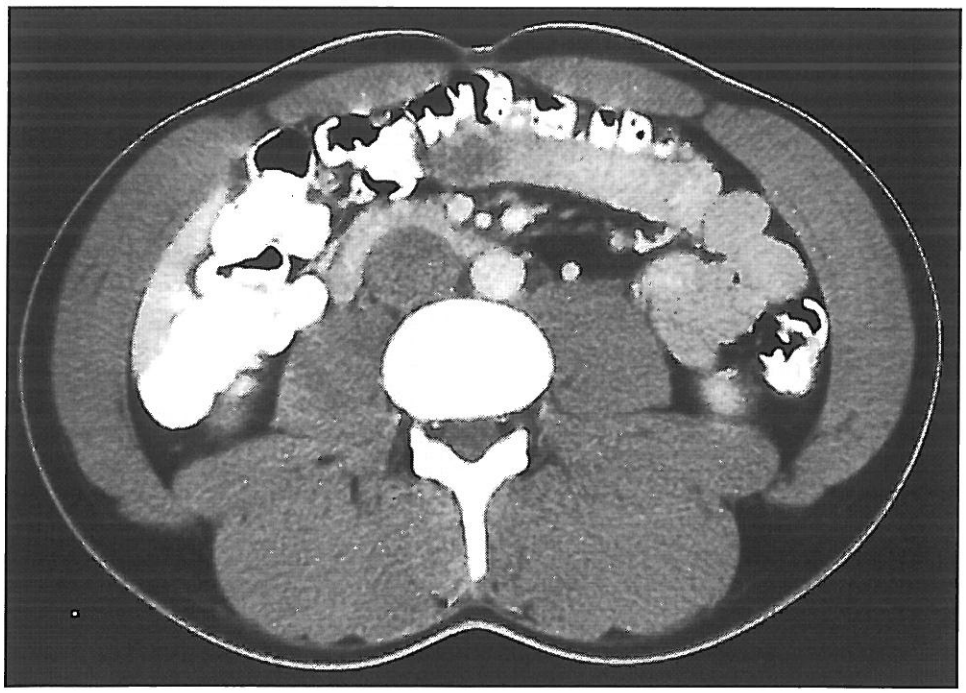
TAC DE CONTROL