# PREGUNTAS 1ª PRUEBA EXAMEN MEDICINA NUCLEAR

## TIEMPO DE REALIZACION: 1 HORA

## ¡¡¡¡¡¡ SINTETICE SUS RESPUESTAS !!!!!!

**1.-** Paciente que ingresa por urgencias con un cuadro anémico importante, y una hemorragia digestiva baja, tipo rectorragia. Ante la imposibilidad de llevar a cabo una colonoscopia se plantea realizar un estudio gammagráfico. Comentar el interés y los inconvenientes de dicha indicación y la técnica a utilizar.

**2.-** Los tumores neuroendocrinos, tanto del área simpático-adrenérgica como del área gastro-entero-pancreática tienen unas características metabólicas singulares respecto al resto de los tumores malignos. Para su estudio existen radiofármacos con afinidad específica, unos marcados con isótopos emisores gamma y otros de positrones. Dentro ambos grupos de radiofármacos describir los más representativos y sus mecanismos.

3.- La $^{18}$FDG es el radiofármaco PET más utilizado en oncología. Describir sus mecanismos de incorporación tumoral.

4.- Gammagrafía ósea de 3 fases en un paciente con un cuadro doloroso tipo inflamatorio en rodilla derecha de varias semanas de evolución. Describir los patrones más representativos de cada una de las posibles entidades clínicas del cuadro (celulitis, artritis, osteomielitis).

5.- Describir brevemente el mecanismo fisiopatológico por el cual una neumopatía no vascular cursa, a diferencia de la embolia pulmonar, con un patrón gammagráfico de ventilación/perfusión match.

6.- Causas de falsos positivos en la enfermedad inflamatoria intestinal:

7.- Que signos indirectos de severidad de la enfermedad coronaria se puede observar en un estudio de perfusión miocárdica esfuerzo-reposo con 201 Tl.

**8** .- Según el RD 1841/1997, de 5 de diciembre, por el que se establecen los criterios de calidad en medicina nuclear. ¿Qué pruebas mínimas se deben realizar para el control de calidad de las cámaras tomográficas?:

**9.-** En que casos no está recomendada la biopsia selectiva del ganglio centinela en mama.

**10.-** Según la ficha técnica del OctreoScan ¿Los pacientes que están en tratamiento terapeútico con octeotrida deben dejar el tratamiento previamente a la realización de una gammagrafía con 111 In-Pentetreotida?

**11.-** Indicación general de la sinoviortesis radioisotópica. En qué patologías se obtienen los mejores resultados.

**12.-** Indicaciones de los estudios de perfusión miocárdica en la etapa diagnóstica de la enfermedad coronaria:

**13.-** Qué hallazgos se pueden obtener en la gammagrafía tiroidea en la tirotoxicosis inducida por amiodarona.

**14.-** ¿Qué fármacos interfieren en la captación del 123-I ioflupano?

**15.-** Semiología gammagráfica: descripción de la gammagrafía y diagnóstico más probable. Gammagrafía con 67-Galio.

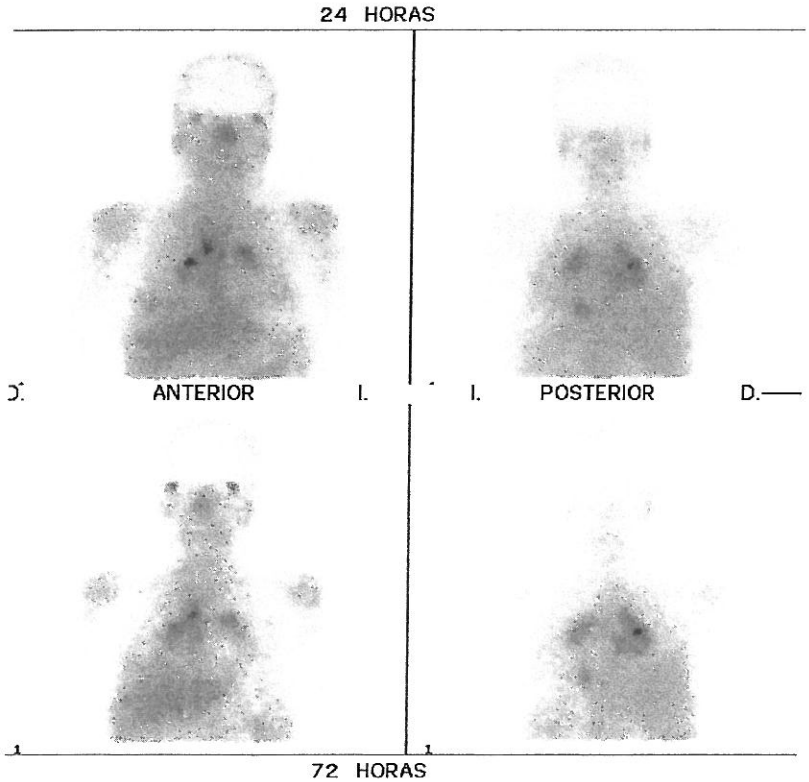


HªCª: Mujer de 37 años fumadora.
Motivo de consulta: Fatiga, malestar general, fiebre, artralgias, disnea y tos seca, entre otros.
Pruebas de laboratorio: Valores de ECA aumentados
Rx de tórax: Adenopatías bilaterales hiliares

# CASO CLÍNICO

Paciente de 3 años y 10 meses de edad remitida a Medicina Nuclear desde el servicio de Traumatología y Ortopedia Infantil para la realización de una gammagrafía ósea por ligera desnutricion, fiebre y **dolor a nivel de caderas , con cojera** de dos tres meses de evolución(:

**Pregunta 1 : GAMMAGRAFIA ÓSEA: Hallazgos, interpretación, diagnóstico de presunción y diagnósticos diferenciales:**

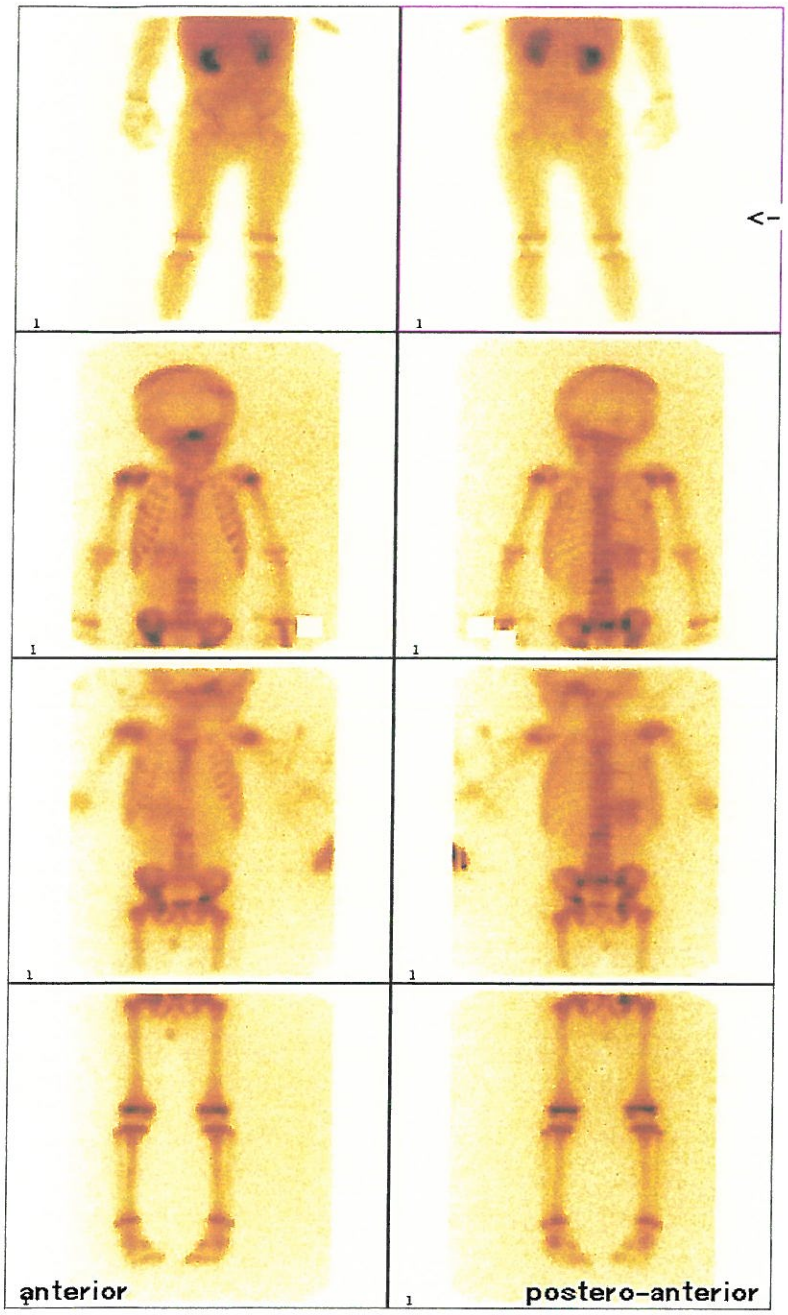


<- Fase tisular

<-

<- Fase metabólica

<-

Con los datos obtenidos en la gammagrafía ósea se solicita la colaboración de Oncología Pediátrica y se realiza una gammagrafía con 123I-MIBG.

**PREGUNTA 2: INDICACIONES DE LA GAMMAGRAFÍA CON 123I-MIBG**

**PREGUNTA 3: GAMMAGRAFIA 123I-MIBG: Hallazgos e interpretación .**

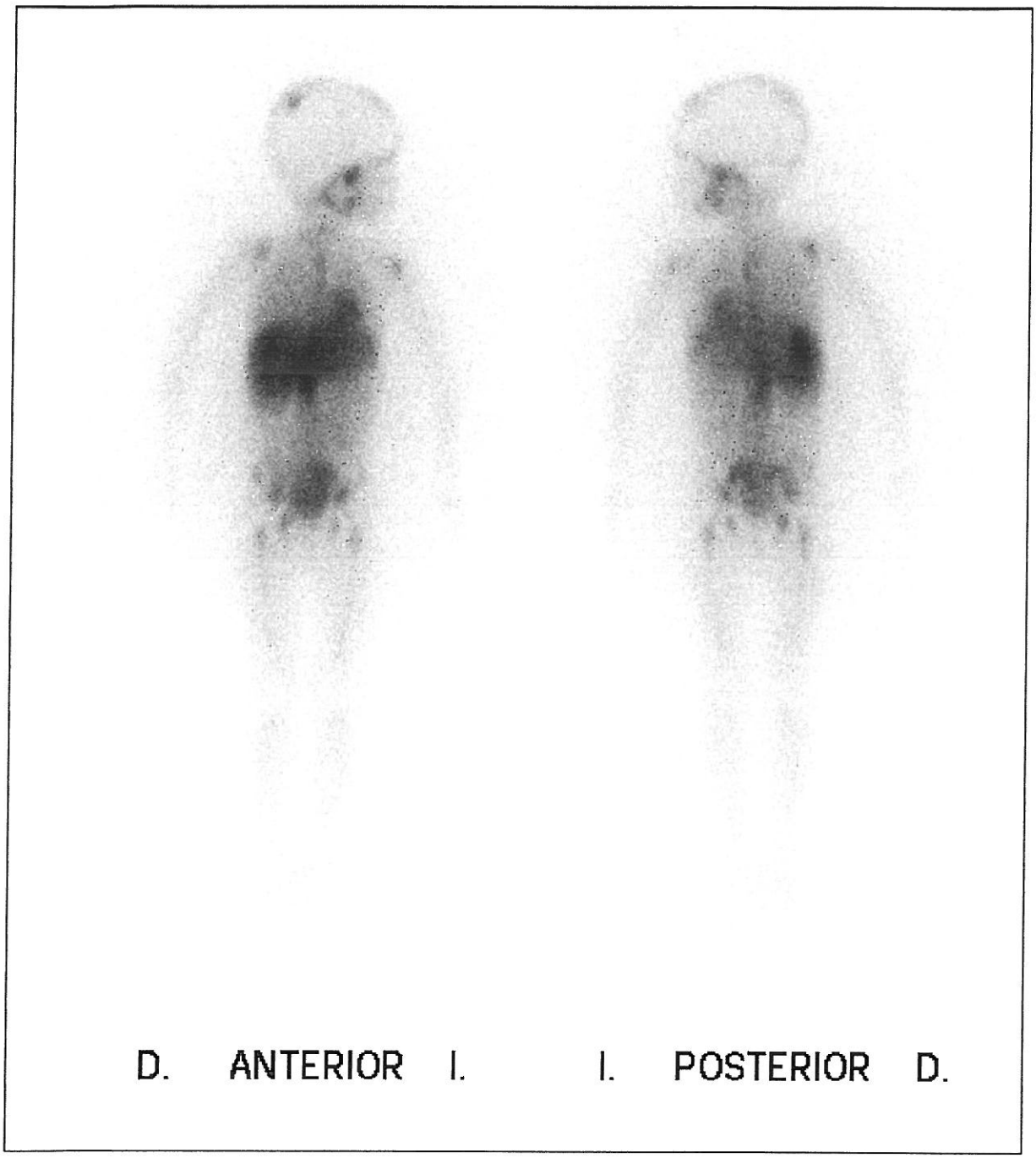

**EVOLUCIÓN:**

Se diagnostica de neuroblástoma estadio 4 sin amplificación de n-myc ni deleccion del 1p.
Se trata de un tumor con alto índice de Shimada y pobremente diferenciado.
La analítica de su ingreso confirma cifras elevadas por encima de 1000 de LDH, enolasa de 369 ng/ml , Velocidad de sedimentación de 94 mm y ferritina elevada.
La radiología ósea, TAC y Ecografías confirmaron la ubicación del tumor primitivo.

Siguiendo el protocolo internacional HR-NBL-1/ESIOP, se inicia tratamiento de quimioterapia con el régimen COJEC que ha seguido de forma casi estricta en cuanto a los periodos de recuperación, excepto con el último ciclo que le provocó una seria neutropenia prolongada y grave y fiebre sin foco detectable.

Una vez recuperada de la aplasia se realizó estudio de extensión observándose normalidad de los aspirados de médula ósea, normalidad de las cifras de LDH, enolasa y catecolaminas , asi como de la velocidad de sedimentación y disminución y mayor calcificación en las imágenes del tumor primitivo.

**Se realiza control con GAMMAGRAFIA ÓSEA Y 123I-MIBG tras el tratamiento con quimioterapia de inducción.**

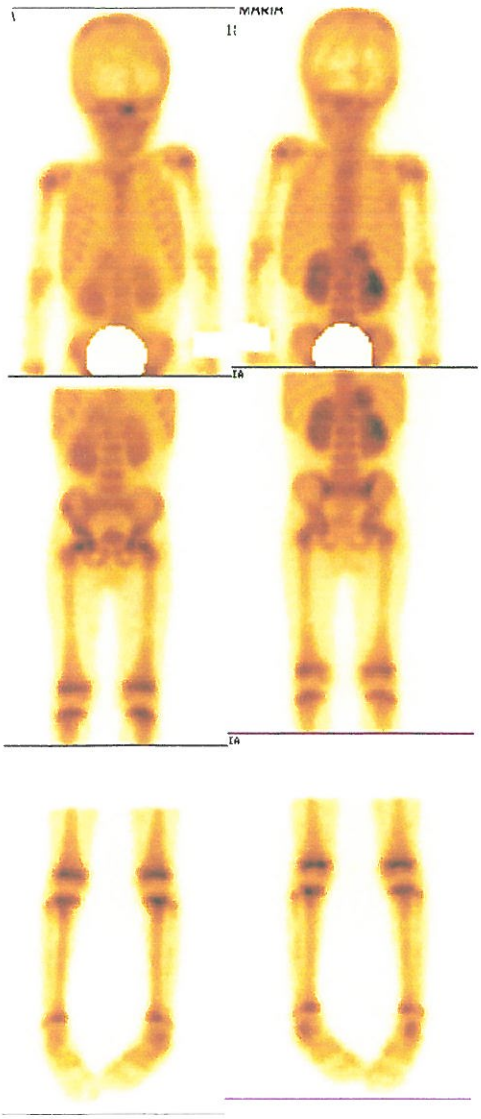

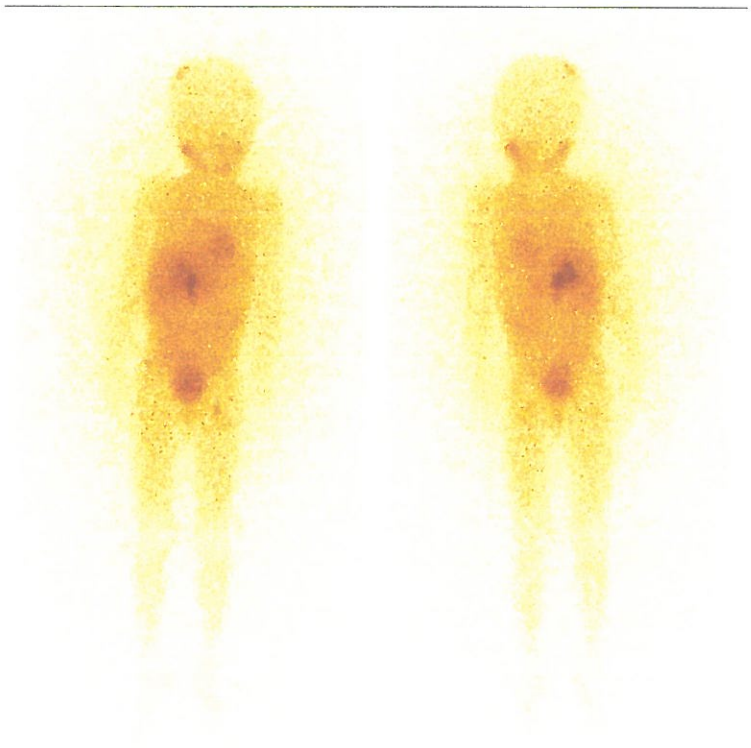

Dcha. ANTERIOR Izda. Izda. POSTERIOR Dcha.

Un mes más tarde se realiza la cirugía del tumor primitivo con total extirpación de la tumoración.
Informe anatomía patológica: Neuroblastoma en diferenciación con escaso componente estromal y un índice de Shimada bajo . 3 ganglios infiltrados por un neuroblastoma. Las biopsias de hueso practicadas en el momento de la cirugía muestran ausencia de tumor
Se somete a quimioterapia de altas dosis y transplante de médula ósea y posterior tratamiento radioterápico sobre el lecho tumoral. Dosis administrada: 21 Gy.

**Se realiza control con GAMMAGRAFIA ÓSEA Y 123I-MIBG tras el tratamiento con cirugía, quimioterapia a altas dosis y TAMO.**

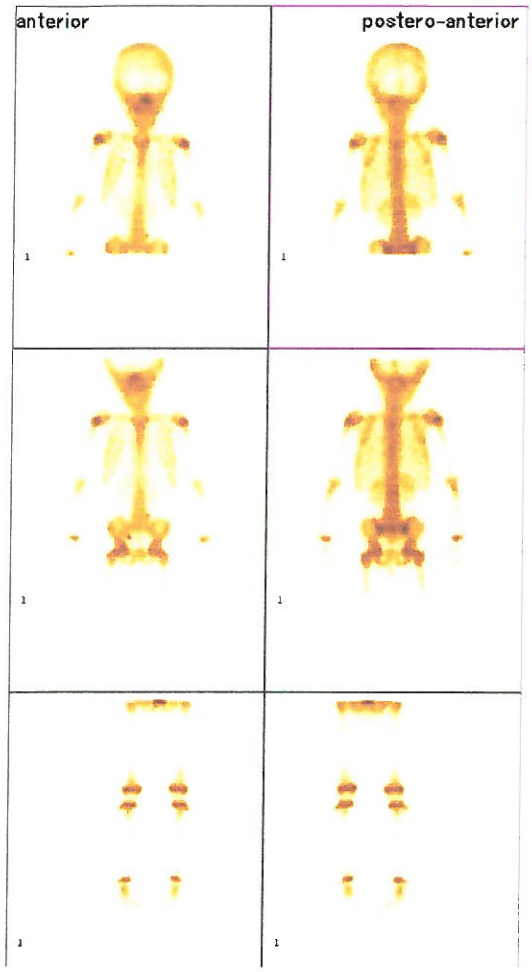


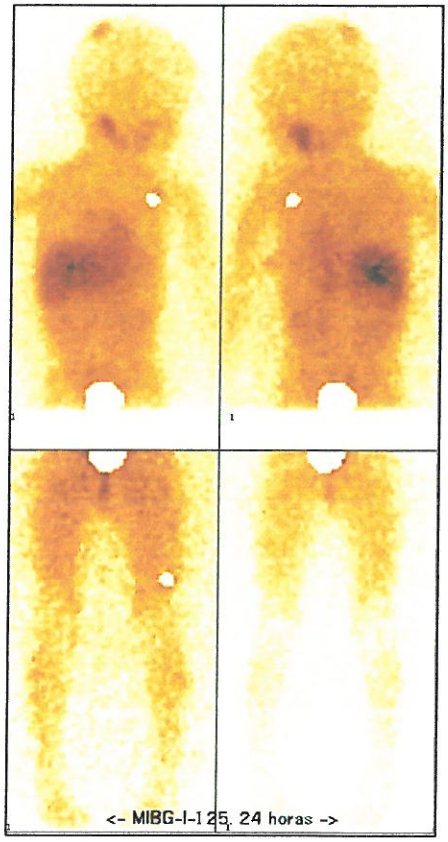

Durante 6 meses los controles bioquímicos son normales pero sufre una recaída clínica con dolor de cadera y cojera.

**Se realiza nuevo control con GAMMAGRAFIA 123I-MIBG (recaida clínica) .**

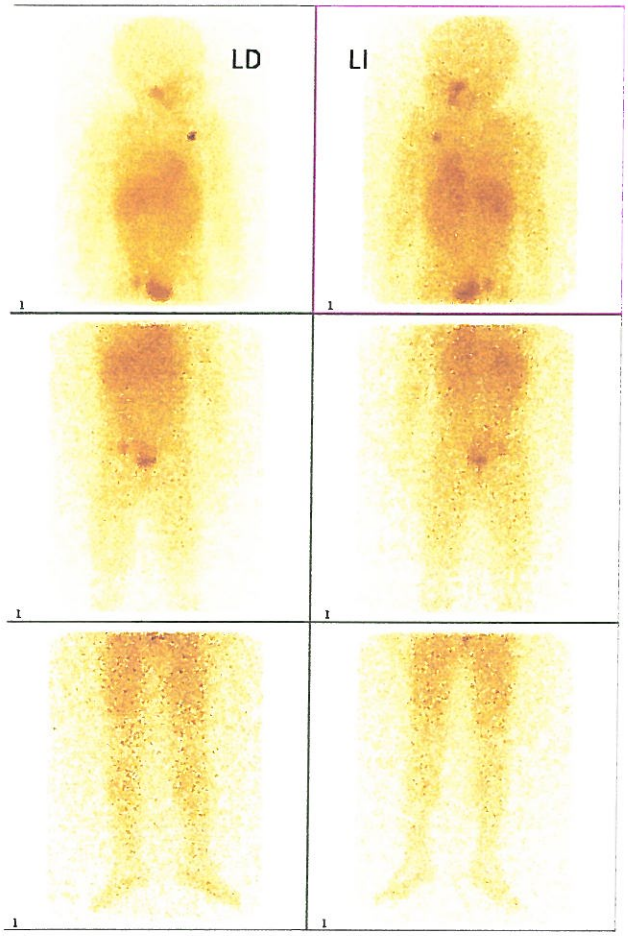


ANTERIOR POSTERIOR

A pesar de estos hallazgos gammagráficos durante los siguientes 3 meses se sigue la evolución de la paciente con control bioquímico que demuestra empeoramiento progresivo:

- Un mes : LDH: 526 U/L (240 - 480) Enolasa, r: 5,21 mg/mL (0-13);
- Dos meses : LDH:605 U/L Enolasa: 57,93 mg/ml :13/10/2004: LDH:563 U/L Enolasa: 42,56 mg/ml.
- Tres meses :LDH: 611 U/L Enolasa: 101 mg/ml

Se realizan otras pruebas de imagen y biopsia:

- **TAC pélvica**: No hay signos convincentes de una reactivación metastásica de la medular de las palas ilíacas.
- BIOPSIA cresta iliaca derecha. Cilindro óseo masivamente infiltrado por NEUROBLASTOMA

**Se realiza nuevo control con GAMMAGRAFIA ÓSEA Y 123I-MIBG**

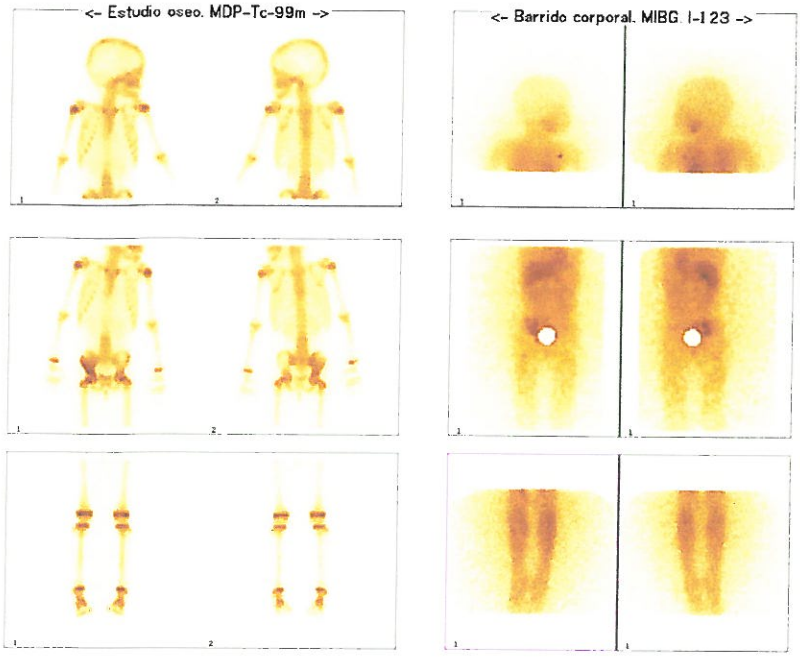


Ante todos estos hallazgos se le vuelve a tratar con quimioterapia (topotecan ,vincristina y doxorubicina) **y valorar la respuesta gammagráfica a los 3 meses**

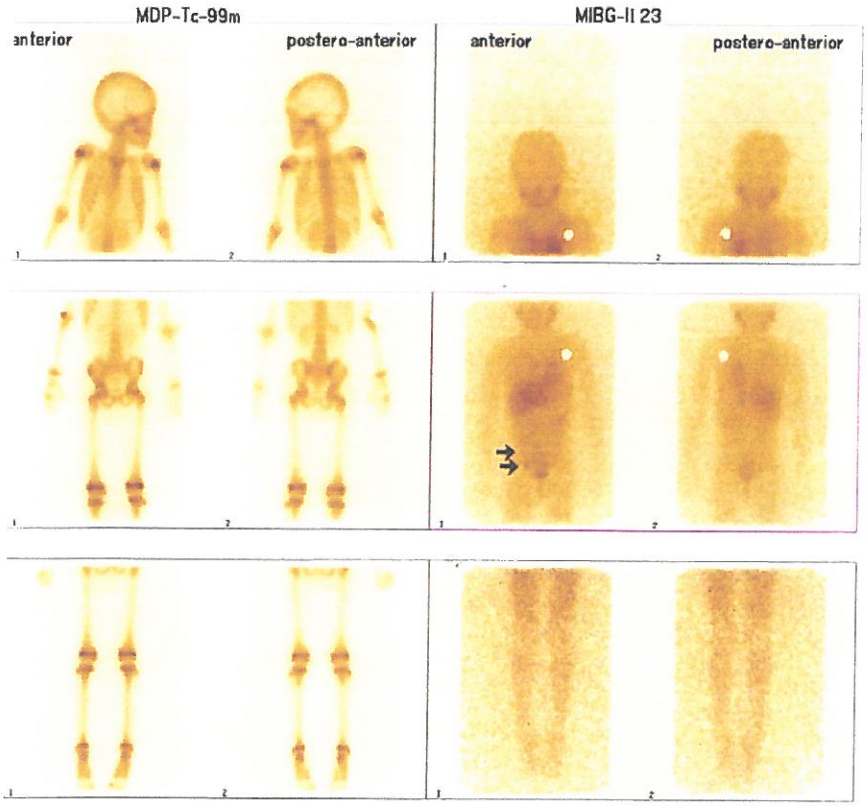


3 meses mas tarde : Tratamiento con 170 mCi de 131I-MIBG por vía intravenosa

**PREGUNTA 4 :**

**En la evolución del caso informa e interpreta las gammagrafías según las diferentes situaciones clínicas y su rendimiento diagnóstico en el manejo del paciente .**

**PREGUNTA 5:**
**Brevemente Indicaciones y comentarios al tratamiento con dosis altas de 131I-MIBG**