CONVOCATORIA PARA LA PROVISION, MEDIANTE CONCURSO-OPOSICION, DE PUESTOS DE TRABAJO DE FEA EN NEUROLOGIA PARA EL SNS-O

PRIMERA PRUEBA

1.- Clasificación etiológica de los síndromes distónicos

2.- Enumere las variedades clinicopatológicas y genéticas de las demencias fronto-temporales

3.- Describa las lesiones histológicas características de la encefalopatía de Wernicke

4.- Causas de oclusiones venosas cerebrales

5- Principales lesiones neuropatológicas asociadas a la epilepsia

6- Efectos adverso dosis-dependientes de los siguientes fármacos antiepilépticos: ácido valproico, carbamacepina, topiramato, levetiracetam

7.- Explique el mecanismo de acción de los triptanes en la crisis de migraña

8.- ¿Cuál es la triada clinica del s. de Miller-Fisher?.

9.- Enumere las distrofias musculares de herencia autonómica dominante que conoce.

10.- Diagnóstico diferencial de una meningitis de LCR "claro".

CASO 1

Varón de 38 años de edad

AP:Intervenido a los tres años de edad de alteración congénita en columna sacra sin incidencias ni secuelas. Pies cavos (se libró de la mili por este motivo).

AF : Padre E. de Alzheimer. Madre sana . No consanguineos. 3 hermanos y una hija sana.

Historia clinica
En los ultimos 6-7 años presenta problemas en la marcha, esguinces frecuentes de tobillo, camina con miedo y refiere tener peor equilibrio y sensación de menos fuerza en piernas. No refiere parestesias ni algias radiculares pero si ha notado adelgazamiento de piernas (gemelos) bilateral.
Buen control de esfínteres.

Exploración fisica
Pares craneales normales
Extremidades superiores normales, sin atrofia ni fasciculaciones
Atrofia importante de musculatura tibio-peronea y triceps sural bilateral, de predominio derecho.
Pies cavos con dedos en martillo
ROT normales excepto Aquileos abolidos
Fuerza: Tibial anterior (D:3; I:3+), Tibial posterior (D:3; I:3+), Peroneos (D:3; I:3+), Extensores de dedos (D:3; I:3+), Triceps sural (4), Gluteo medio e isquiotibilales (D:4; I:5).
Sensibilidad: Vibratoria conservada; dolorosa: hipoalgesia en borde externo de ambos pies y en S3, S4 y S5 bilateralmente.
Estática con tendencia a inclinar el tronco hacia delante
Marcha con estepage
Cicatriz irregular en sacro

Exploraciones complementarias
Rx de columna lumbar
RMN de columna lumbo-sacra

CASO CLÍNICO 2 OPE 2009

PACIENTE DE 50 AÑOS CON CERVICALGIA Y SÍNTOMAS NEUROLÓGICOS EN EXTREMIDADES SUPERIORES

AP: fumador de 20 cigarrillos día. Bebedor de 150mgr d alcohol día hasta hacía unos 10 años.
Tres meses antes de su ingreso se había iniciado de forma insidiosa un dolor cervical que se exacerbaba con los movimientos del cuello, su médico de AP le prescribió ibuprofeno a dosis de 600mgr cada 12 horas. Con el tratamiento presento cierta mejoría inicial. La RX de columna cervical no mostró alteraciones significativas. Al cabo de un mes el dolor se extendió al hombro y a la región proximal de la extremidad superior derecha, y el paciente empezó a notar pérdida de fuerza y parestesias con determinados movimientos del brazo, especialmente al afeitarse. Quince días antes del ingreso se añadieron parestesias en brazo izquierdo. Además, presentaba una disminución para la percepción de la temperatura y del dolor en la zona superoro del tórax , en los hombros y en el brazo izquierdo. No presentaba fiebre, anorexia o astenia. El paciente ingresa para estudio.

Exploración:

Sistémica: leve hepatomegalia resto sin hallazgos patológicos. No adenopatías.
Neurológica: paresia de la extremidad superior (IV/V), leve amiotrofia distal, ROT abolidos en extremidades superiores, plantares flexores. Hipoestesia para la sensibilidad dolorosa y en ESI, en hombros y en tórax llegando hasta T4. Resto normal.

Exploraciones complementarias

Analítica de rutina

hemograma normal
gammaGT 60, resto perfil bioquímico y hepático normal
VSG 30 a la primera hora
PSA negativo
Serologia HIV, VDRL-TPHA negativo
Citología de esputo (realizadas dos): negativas para células neoplásicas

Mantoux negativo

TAC torácico: no adenopatias, lesión en lóbulo superior izquierdo espiculada
RM

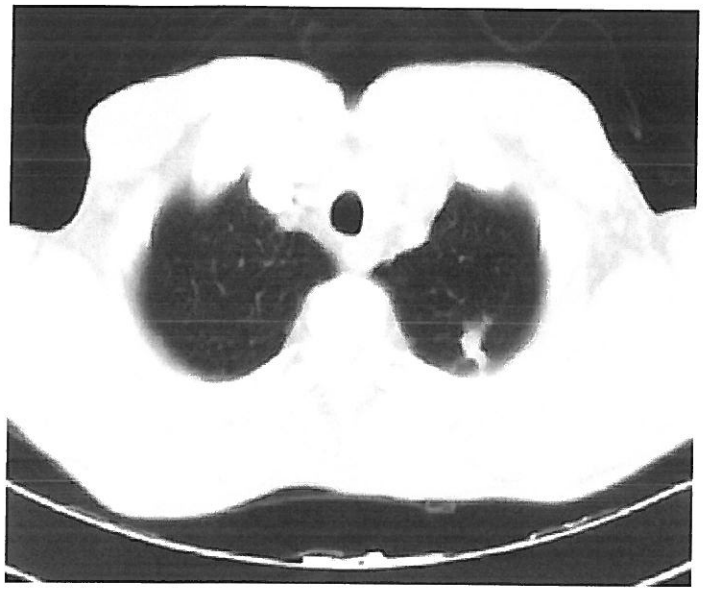

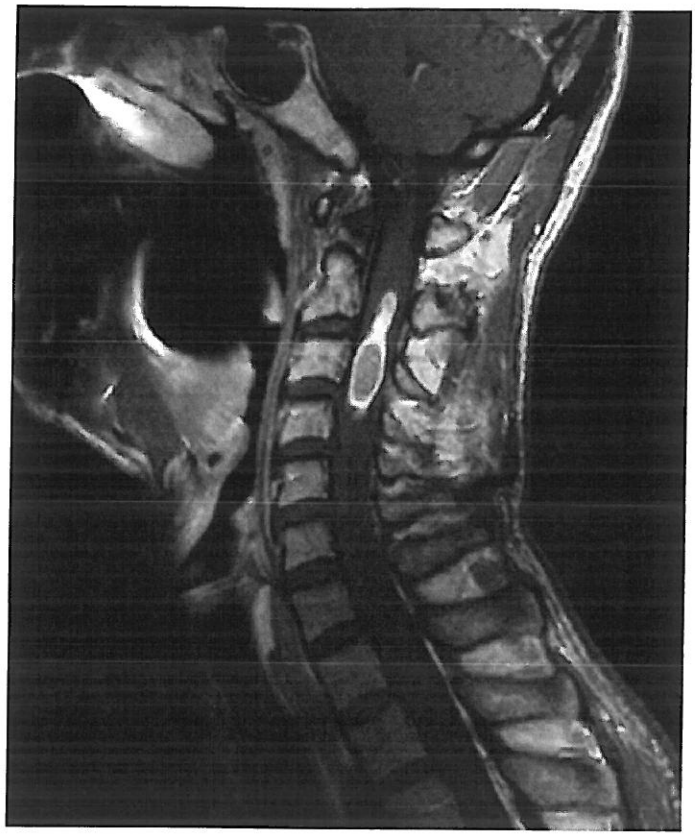

RM cervical con gadolinio

DISCUSIÓN

Diagnostico sindrómico, descripción correlación anatomo-clínica
Diagnóstico diferencial etiológico